

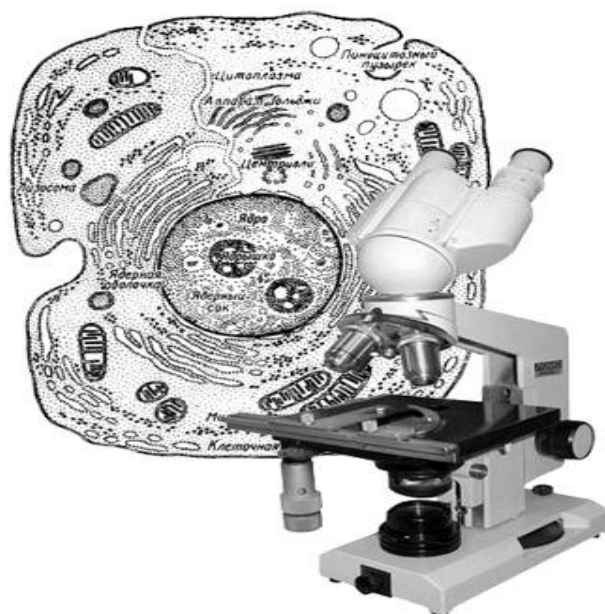**МИНИСТЕРСТВО ОБРАЗОВАНИЯ И НАУКИ РОССИЙСКОЙ ФЕДЕРАЦИИ
ФИЛИАЛ КУБАНСКОГО ГОСУДАРСТВЕННОГО УНИВЕРСИТЕТА
В Г. СЛАВЯНСКЕ-НА-КУБАНИ**

Кафедра физической культуры и естественно-биологических дисциплин

**А. А. Гожко,
Л. П. Есипенко**

«ГИСТОЛОГИЯ» (БЕСПОЗВОНОЧНЫЕ И ПОЗВОНОЧНЫЕ ЖИВОТНЫЕ)

**Лабораторный практикум
для студентов 1 курса,
обучающихся по направлению
44.03.01 Педагогическое образование,
(профиль – «Биология»,
квалификация – бакалавр)**



**Славянск-на-Кубани
Филиал Кубанского государственного университета
в г. Славянске-на-Кубани
2018**

Рекомендовано к печати кафедрой физической культуры и естественно-биологических дисциплин филиала ФГБОУ ВО «КубГУ»
в г. Славянске-на-Кубани

Протокол № 1 от 31 августа 2018 г.

Рецензенты:

Замотайлов А.С.

д.б.н., профессор Кубанского государственного
аграрного университета

Шишкина И. Л.

канд. пед. наук, доцент кафедры физической культуры
и естественно-биологических дисциплин филиала КубГУ
в г. Славянске-на-Кубани

Гожко А. А.

Д 54 **Гистология (беспозвоночные и позвоночные животные).** Лабораторный практикум (для студентов 1 курса, обучающихся по направлению 44.03.01 Педагогическое образование, профиль – Биология», квалификация – бакалавр) / А. А. Гожко, Есипенко Л. П.; филиал Кубанского государственного университета в г. Славянске-на-Кубани. – Славянск-на-Кубани : Издательский центр филиала КубГУ в г. Славянске-на-Кубани, 2018. – 90 с.

В лабораторном практикуме собраны материалы, необходимые для выполнения студентами лабораторных работ по гистологии: задания для самостоятельного выполнения, порядок выполнения аудиторной работы, словарь научных терминов, тестовые задания, рекомендуемая для изучения литература.

Данный лабораторный практикум разработан на основании ФГОС ВО по направлению подготовки 44.03.01 Педагогическое образование (квалификация (степень) бакалавр), утвержденного Министерством образования и науки РФ приказом № 1426 от 4.12.2015 г. и зарегистрированной в Минюсте РФ 11 января 2016 г. №40536.

Издание предназначено для студентов 1 курса обучающихся по направлению 44.03.01 «Педагогическое образование», профиль «Биология».

Электронная версия издания размещена в электронной информационно-образовательной среде филиала и доступна обучающимся из любой точки доступа к информационно-коммуникационной сети «Интернет».

СОДЕРЖАНИЕ

Введение.....	4
Лабораторная работа № 1 (2 часа).....	6
Лабораторная работа № 2 (2 часа).....	15
Лабораторная работа № 3 (4 часа).....	23
Лабораторная работа № 4 (2 часа).....	32
Лабораторная работа № 5 (2 часа).....	37
Лабораторная работа №6 (4 часа).....	44
Лабораторная работа № 7 (4 часа).....	52
Тесты для самоконтроля.....	67
Тестовые задания для самостоятельной работы	71
Список рекомендуемой литературы.....	89

ВВЕДЕНИЕ

На лабораторное изучение курса «Гистология» в соответствии с ФГОС ВО по направлению подготовки 44.03.01 «Педагогическое образование» (квалификация (степень) бакалавр), утвержденного Министерством образования и науки РФ приказом № 1426 от 4.12.2015 г. и зарегистрированной в Минюсте РФ 11 января 2016 г. №40536, а также рабочей программой дисциплины отводится 20 часов. Материал курса достаточно большой и сложный. В связи с этим, важным условием является закрепление и углубление знаний теоретического курса на практических занятиях. С целью рационального использования аудиторного времени были подготовлены материалы к лабораторным занятиям по курсу «Гистология» для студентов-биологов 1 курса.

Основу этих материалов составляют методические рекомендации по изучению основных тканей и органов систем, методика изготовления временных гистологических препаратов. Кроме того, в пособие включены варианты контрольного тестирования, которое содержит информацию не только по материалам лекционного курса, семинарских занятий, но и тематики самостоятельной работы студентов.

Цель курса «Гистология» - формирование системы знаний, умений и навыков в области гистологии с основами эмбриологии. Курс ставит своей целью дать знания студентам о клеточном и тканевом уровнях организации животных и человека, об основных этапах пренатального онтогенеза человека. Курс нацелен на формирование и развитие у будущих педагогов научного мировоззрения, умения использовать приобретенные знания в широком контексте наук о человеке.

Задачи курса:

1.сформировать целостное представление о достижениях современной гистологии и эмбриологии;

2.изучить морфофункциональную организацию основных типов тканей: эпителиальных, тканей внутренней среды, мышечных, нервной;

3.изучить межклеточные и межтканевые взаимодействия, гистогенез и регенерацию всех типов тканей;

4.сформировать представления об изменениях тканей в онто- и филогенезе, о формировании систем органов в процессе эмбрионального развития, о влиянии факторов среды на клетки и ткани, о причинах аномалий в развитии тканей и органов.

Компетенции обучающихся, формируемые в результате освоения дисциплины.

3.1. Выпускник должен владеть следующими компетенциями:

- способностью использовать естественнонаучные и математические знания для ориентиро-вания в современном информационном пространстве (ОК-3);

(-2).

В результате изучения дисциплины студент должен:

Знать:

- общие принципы организации и функционирования тканей, происхождение тканей в онто- и филогенезе, межклеточные и межтканевые взаимодействия и значение тканевого уровня организации в эволюции многоклеточных животных;

- морфологическую и функциональную классификацию тканей человека и животных, их общие и частные характеристики, строение и функции;

Уметь:

- зарисовывать участки тканей с гистологических препаратов;
- определять типы тканей человека и животных по гистологическим препаратам, микрофотографиям или рисункам тканей.

Владеть:

- навыками определения основных этапов пренатального онтогенеза животных и человека;

- навыками работы со световым микроскопом, с гистологическими препаратами;

Демонстрировать способность и готовность к диалогу и восприятию альтернатив, участию в дискуссиях по проблемам основных направлений развития науки.

Порядок работы с пособием следующий:

1. К каждой теме даны вопросы для самостоятельной подготовки студентов, рекомендуется литература.

2. Начиная изучение новой темы, необходимо всесторонне проработать иллюстрации учебного материала, таблиц и атласа.

3. В соответствии с заданием внимательно рассмотреть гистологический препарат. Сначала на малом увеличении микроскопа (ув.: ок.7х, об.20х) необходимо сделать зарисовки объектов в поле зрения микроскопа, затем, используя большое увеличение (ув.: ок.7х, об. 40х) зарисовать детали, расставить обозначения. Рядом с рисунком указан показатель увеличения окуляра (ок. 7х) и объектива (об. 20х или об. 40х) микроскопа, при ко-

тором рекомендуется зарисовать. Препараты необходимо зарисовывать цветными карандашами, соответственно их окраске.

ЛАБОРАТОРНАЯ РАБОТА № 1 (2 ЧАСА)

ТЕМА: «Техника изготовления гистологических препаратов. Строение клеток покровной эпителиальной ткани. Железистый эпителий».

ЦЕЛЬ: Изучить методику приготовления временных гистологических препаратов, морфофизиологические особенности поверхностной эпителиальной ткани, строение и функциональные особенности железистого эпителия.

УМЕНИЯ И НАВЫКИ: Научиться самостоятельно, изготавливать гистологические препараты, различать клетки поверхностной эпителиальной ткани, железы внутренней и внешней секреции, знать их классификацию, функции и топографию.

МАТЕРИАЛЫ И ОБОРУДОВАНИЕ: Микроскоп, пинцеты, мерные стаканы, колбы, чашки Петри, кровоостанавливающие зажимы, скальпели, препаровальные иглы, ножницы, ванночки, физиологический раствор, предметные и покровные стекла, готовые гистологические препараты, атласы, табличные и учебные материалы.

ТЕОРЕТИЧЕСКИЕ ВОПРОСЫ:

1. Методы гистологических исследований.
2. Правила работы с микроскопом.
3. Основные морфофизиологические свойства покровных эпителиальных клеток.
4. Виды и функции межклеточных контактов в эпителии. Базальная мембрана, ее структура и функции.
5. Классификация эпителиальных тканей.
6. Источники развития эпителиальных тканей.

Изучение органов и тканей организма под микроскопом требует приготовления гистологических препаратов. Студенты биологической специальности, будущие учителя биологии, должны уметь самостоятельно изготовить гистологический препарат для использования на уроках и работе в кружках с учащимися.

Цель приготовления гистологического препарата заключается в том, чтобы путем соответствующей обработки привести исследуемый материал в удобное для изучения под микроскопом состояние, то есть сделать его про-

зрачным и контрастным. Гистологические препараты бывают свежие (временные) и постоянные.

Приготовление постоянных гистологических препаратов - трудоемкий и длительный процесс. Кроме того, зачастую изучение материала в свежем виде является наиболее целесообразным. В школьной практике чаще всего приходится пользоваться именно такими препаратами. Существует несколько источников для взятия материала: от животных и людей прижизненно (биопсия), от умерщвленных животных, материал от трупа.

Поверхностные эпителиальные ткани, или пограничные, ткани покрывают организм и выстилают полости органов. Развиваются они из всех зародышевых листков; эктодермы, энтодермы и мезодермы. Клетки этих тканей (эпителиоциты) расположены в виде пласта с малым количеством межклеточного вещества и всегда граничат с соединительной тканью, отделяясь от нее пластинкой - базальной мембраной.

Основные термины по теме:

Базальная мембрана - неклеточная структура на границе эпителиального пласта и подлежащей соединительной ткани, выполняет барьерно-трофическую функцию, а также обеспечивает механическую связь между эпителием и соединительной тканью.

Межклеточные контакты - соединения, возникающие в местах соприкосновения клеток в тканях и служащие для межклеточного транспорта веществ и передачи сигналов, а также для механического скрепления клеток друг с другом. Различают: простые, запирающие (плотные контакты), сцепляющие (адгезивный поясок, десмосомы), коммуникационные (щелевые контакты, синапс) соединения. Клетки эпителиального пласта тесно связаны друг с другом при помощи следующих контактов: десмосом, промежуточных, щелевых и плотных соединений.

Десмосома представляет собой тонкую пластинку плотного вещества, являющуюся контактом между животными клетками, через который невозможно перемещение питательных веществ.

Плотные контакты - соединение, в образовании которого принимают участие специальные интегральные белки, расположенные на поверхности соседних клеток и образующие подобие ячеистой сети, не проницаемой для макромолекул и ионов.

Щелевые контакты - соединение, при котором плазмолеммы разделены промежутком в 2-3 нм, пронизанным каналами, по которым происходит транспорт низкомолекулярных веществ от одной клетке к другой.

Плазмолемма (плазматическая мембрана) - внешняя клеточная мембрана, основу которой составляет липопротеиновый комплекс, ограничивает клетку снаружи и обеспечивает ее непосредственную связь с внеклеточной средой.

Мезотелий - однослойный плоский эпителий серозных оболочек, выстилающих полость тела позвоночных.

ХОД РАБОТЫ:

1. Произвести вскрытие лягушки.

Возьмите лягушку в левую руку и правой рукой введите препаровальную иглу между 2-мя бугорками за глазами (повреждается спинной мозг). Затем лягушку необходимо зафиксировать в препаровальной ванночке или планшете иголками. Приподнимите пинцетом кожу в нижней части живота и сделайте поперечный разрез. Затем разрежьте ножницами кожу, по средней линии вдоль всего тела, до нижней челюсти, лоскуты кожи отверните в сторону, подрезая скальпелем перемычки соединяющие кожу с мышцами. Та же техника вскрытия применяется и для вскрытия мышечной стенки (вводите ножницы не глубоко, чтобы не повредить внутренние органы). Кости и хрящи плечевого пояса, встречающиеся по пути, следует перерезать. Лоскуты мышечной стенки прикрепите булавками ко дну ванночки вместе с кожей.

2. Приготовить временный препарат.

На середину чистого предметного стекла поместите каплю физиологического раствора и погрузите туда кусочек ткани, подлежащей рассмотрению, предварительно расправив иглами под лупой или микроскопом (при малом увеличении).


Чтобы препарат был контрастнее можно применить окрашивание. В школьной практике в качестве красителей можно использовать раствор метиленовой сини, раствор йода, а также отвары свеклы, ягод черники, смородины, вишни, чешуи лука, разные чернила и др.


Требования к приготовлению гистологического препарата:

1. Соблюдение строжайшей чистоты. Объекты и реактивы должны быть свежими. Посуда тщательно вымыта и протерта спиртом.

2. Поддержание влажности свежего препарата. Если работа с гистологическим объектом затягивается, изготовленный гистологический препарат следует поместить в чашку Петри вместе с намоченной фильтрованной бумагой и плотно накрыть на время перерыва.

Сделать рисунки рассматриваемых объектов






3. Рассмотреть и зарисовать:

- а) однослойный плоский эпителий;
- б) однослойный низкопризматический (кубический) и высокопризматический (цилиндрический) эпителий;
- в) многорядный мерцательный эпителий;
- г) многослойный ороговевающий и неороговевающий эпителий;
- д) переходный эпителий.

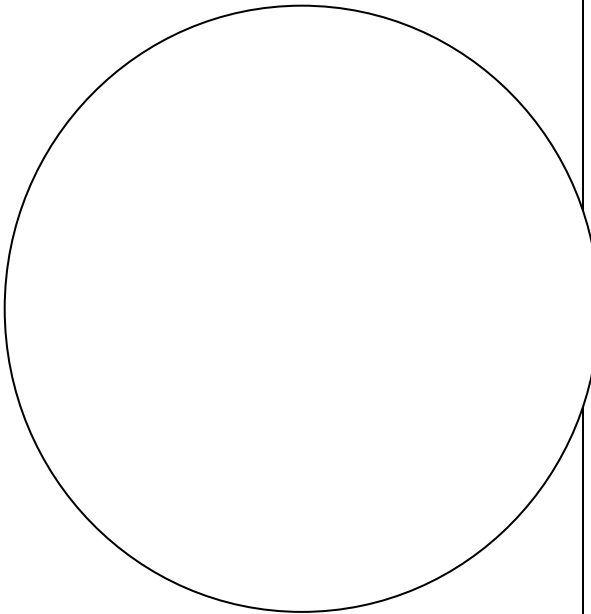
Однослойный плоский эпителий сальника кролика



Плоский препарат сальника кролика выглядит на малом увеличении как сеть, состоящая из толстых и тонких перекладин. Поставить в поле зрения толстую перекладину и перевести препарат на большее увеличение. Клетки эпителия неправильной формы, границы между ними извилисты и окрашены в черный цвет. Клетка обычно с одним ядром.

Зарисовать несколько клеток, расставить обозначения: 1 - граница клеток; 2 - цитоплазма; 3 - ядро клетки эпителия.


Однослойный низкий призматический, или кубический, эпителий почечных канальцев кролика



Препарат представляет собой срез почечной ткани, где на малом увеличении видны срезы почечных канальцев. При большом увеличении видно, что стенки канальца выстланы кубическими клетками, расположенными в один слой. Достаточно ясно различимы границы клеток, в цитоплазме находятся круглые ядра. Все клетки канальца граничат с соединительной тканью. На границе между ними находится базальная мембрана. В соединительной ткани видны кровеносные капилляры.

Зарисовать несколько канальцев и отметить. 1 - эпителиальная клетка; 2 - граница клеток; 3 - базальная мембрана; 4 - соединительная ткань, 5 - просвет канальца; 6 - капилляр.


Однослойный высокий призматический(цилиндрический) эпителий почечных канальцев кролика.



На малом увеличении найти правильный поперечный срез канальца. Это срезы крупных собирательных трубочек почки. Под большим увеличением эпителиальные клетки имеют призматическую форму с четкими границами и ядрами круглой или овальной формы. Базальная мембрана хорошо выражена. Она ограничивает эпителий от соединительной ткани, в которой видны кровеносные сосуды. Зарисовать несколько канальцев, отметив:

1 - эпителиальная клетка, 2 граница клеток; 3 - базальная мембрана; 4 - соединительная ткань; 5 - просвет канальца; 6 - капилляр


Однослойный многоядный мерцательный эпителий кишечника беззубки.



В состав рассматриваемого эпителия входят мерцательные, базальные и вставочные клетки. Все клетки расположены в один слой (однослойный эпителий), но ядра их находятся на одном уровне. Под большим увеличением найти базальную мембрану и соединительную ткань. Ядра, расположенные ближе к базальной мембране, принадлежат базальным и вставочным клеткам, а ядра, расположенные ближе к апикальной части, - мерцательным клеткам. Мерцательные клетки имеют реснички. Зарисовать и отметить:

1- ядро мерцательной клетки; 2- реснички; 3- ядра базальной и вставочной клетки; 4- базальная мембрана; 5- соединительная ткань.


Многослойный плоский эпителий роговицы глаза коровы.



Эпителий, покрывающий роговицу глаза, представляет собой многослойный неороговевающий эпителий. На малом увеличении четко различимы два слоя: соединительная ткань и эпителий. При большом увеличении четко видно выраженная базальная мембрана с примыкающими к ней высокопризматическими клетками, образующими базальный слой. Средний слой эпителия представлен шиповатыми клетками. Поверхностный слой эпителия состоит из клеток. Клетки базального и среднего слоев составляют ростковый слой эпителия.

Зарисовать и отметить: 1- плоские клетки; 2- шиповатые клетки; 3- базальные клетки; 4- базальная мембрана; 5- соединительная ткань


Многослойный плоский эпителий кожи пальца человека.



Препарат представляет собой срез кожи пальца человека. Это многослойный ороговевающий эпителий. На малом увеличении видно, что соединительная ткань, вдаваясь в эпидермис, образует сосочки. Часть эпидермиса, примыкающая к соединительной ткани, состоит из клеток, образующих ростковый слой. Над ним виден узкий, темный слой клеток - зернистый слой. Еще выше выявляется светлоокрашенный блестящий слой, а над ним – широкий роговой слой. Рассмотрев препарат и на малом увеличении, нанести контуры рисунка. Для более детального отображения изучить срез под большим увеличением и отметить:

1 – роговой слой; 2 – блестящий слой; 3 – зернистый слой; 4 - ростковый слой клеток; 5 - шиповатые клетки; 6 – базальные клетки; 7 – базальная мембрана; 8 - сосочковый слой кожи.

Переходный эпителий мочевого пузыря кролика.



Эпителий мочевого пузыря предупреждает возможность обратного всасывания мочи. При большом увеличении видно, что стенки мочевого пузыря покрыты многослойным эпителием. Базальная мембрана выражена слабо. На ней расположены мелкие клетки базальная зона эпителия. Над ними находятся более светлые грушевидные клетки, составляющие промежуточную зону эпителия. Поверхностный слой представлен крупными клетками, покрытыми кутикулой. Это покровная зона. Зарисовать и отметить:

1 - кутикула, 2 - покровная клетка; 3 - грушевидная клетка; 4 - базальная клетка 5 - базальная мембрана; 6 - соединительная ткань

4. Тестовые задания

Часть А

К каждому заданию части «А» дано несколько ответов, из которых один верный. Выберите верный, по Вашему мнению, и поставьте крестик (X) рядом с номером выбранного Вами ответа.

А1. Эпителиальные ткани развиваются из:

- 1) эктодермы;
- 2) мезодермы;
- 3) энтодермы;
- 4) всех зародышевых листков.

А2. Для эпителиальной ткани свойственно:

- 1) наличие большого количества кровеносных сосудов;
- 2) отсутствие межклеточного вещества;
- 3) отсутствие способности к регенерации;
- 4) отсутствие полярности.

A3. Мерцательный эпителий выстилает:

- 1) почечные канальца;
- 2) воздухоносные пути;
- 3) кишечник;
- 4) мочевого пузырь.

A4. Многослойный неороговевающий эпителий покрывает:

- 1) роговицу глаза;
- 2) поверхность кожи;
- 3) кровеносные сосуды;
- 4) мочевого пузырь.

A5. По форме, строению и расположению клеток мезотелий относится к:

- 1) однослойному плоскому эпителию;
- 2) многослойному плоскому эпителию;
- 3) однослойному многорядному эпителию.

Часть В

Прочитайте предложения с пропущенным словом (словами) и вставьте правильный ответ в месте пропусков в заданиях В1 – В2. В задании В3 необходимо в квадратиках расставить номера, соответствующие правильной последовательности.

В1. Периодические изменения железистой клетки, связанные с образованием, накоплением, выделением секрета и восстановлением ее для дальнейшей _____ секреции, _____ получили _____ название _____.

В2. Биологически активные вещества, вырабатываемые железами внутренней _____ секреции, _____ называются _____.

В3. Установите правильную последовательность образования секрета:

- в эндоплазматической сети синтезируются секреторные продукты;
- секреторные продукты перемещаются по цитоплазме с помощью микротрубочек от базальной части клетки к апикальной;
- из крови и лимфы в железистую клетку поступают вода, неорганические и низкомолекулярные органические вещества;
- в аппарате Гольджи секрет накапливается и подвергается химической перестройке.

Преподаватель _____

ЛАБОРАТОРНАЯ РАБОТА № 2 (2 ЧАСА)

ТЕМА: «Железистый эпителий».

ЦЕЛЬ: Изучить методику приготовления временных гистологических препаратов, морфофизиологические особенности поверхностной эпителиальной ткани, строение и функциональные особенности железистого эпителия.

УМЕНИЯ И НАВЫКИ: Научиться самостоятельно, изготавливать гистологические препараты, различать клетки поверхностной эпителиальной ткани, железы внутренней и внешней секреции, знать их классификацию, функции и топографию.

МАТЕРИАЛЫ И ОБОРУДОВАНИЕ: Микроскоп, пинцеты, мерные стаканы, колбы, чашки Петри, кровоостанавливающие зажимы, скальпели, препаровальные иглы, ножницы, ванночки, физиологический раствор, предметные и покровные стекла, готовые гистологические препараты, атласы, табличные и учебные материалы.

ТЕОРЕТИЧЕСКИЕ ВОПРОСЫ:

1. Морфофункциональные особенности железистого эпителия.
2. Классификация желез. Эндокринные и экзокринные железы.
3. Классификация экзокринных желез в зависимости от строения.
4. Виды экзокринных желез в зависимости от характера выделяющегося секрета.
5. Строение экзокринных желез.
6. Понятие о секреции, фазы секреции, типы секреции.

Железистый эпителий характеризуется выраженной секреторной функцией и состоит из секреторных клеток, вырабатывающих специфические вещества различной химической природы и выделяющих их в выводные протоки (в экзокринных железах) или в кровь и лимфу (в эндокринных железах).

Основные термины по теме:

Железы - органы, вырабатывающие и выделяющие специфические вещества, предназначенные для осуществления и регуляции разнообразных функций организма: пищеварение, выделение, обмен веществ и др.

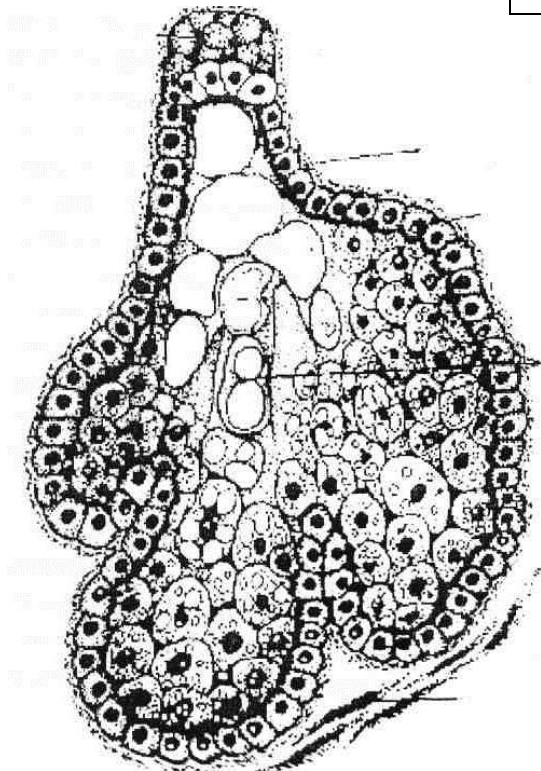
Экзокринные железы - органы, вырабатывающие секреты, которые выделяются во внешнюю среду, т.е. на поверхность кожи или в полость органов.

Эндокринные железы - органы, вырабатывающие высокоактивные вещества - гормоны, поступающие непосредственно в кровь.

1. Рассмотреть гистологические препараты и зарисовать:

- а) железистый эпителий;
- б) подчелюстную железу;
- в) щитовидную железу;
- г) печень;
- д) поджелудочную железу.


Сальная железа кожи человека



Клетки сальной железы лежат плотно, имеют неправильную многоугольную форму и разную величину. В цитоплазме больших клеток видны гранулы секрета. На периферии железы, на базальной мембране, находятся маленькие темные клетки, являющиеся камбиальными элементами. Проток железы выстлан эпителиальными клетками. Отметить на рисунке:

1 - соединительная ткань, 2 - базальная мембрана; 3- камбиальная клетка; 4- клетка, наполненная секретом.


Железистый эпителий дна желудка (простые трубчатые железы)



На срезе с внутренней поверхности стенки желудка найти желудочные ямки; выстланные однослойным призматическим железистым эпителием. В соединительной ткани, находящейся под эпителием, видны тесно расположенные в ней трубчатые железы, которые открываются коротким выводным протоком (шейкой) на дне желудочных ямок. При большом увеличении видно, что среди клеток выделяются большие обкладочные клетки, выделяющие соляную кислоту и главные клетки, участвующие в образовании пепсина. Зарисовать и отметить:

1 - выводной проток железы; 2 - главная клетка железы; 3 - обкладочная клетка железы; 4 - базальная мембрана; 5 соединительная ткань.


Подчелюстная железа



На срезе подчелюстной слюнной железы на малом увеличении видна масса тесно расположенных секреторных отделов и протоки железы в разных разрезах. Обратите внимание, что железа по характеру отделяемого секрета – смешанная. Т.к. среди концевых белковых отделов, составляющих большинство, встречаются смешанные, т.е. белково-слизистые концевые отделы. При большом увеличении видно, что клетки белкового секреторного отдела конусообразные с круглыми ядрами и гранулами секрета. Клетки слизистой части смешанного концевой секреторного отдела светлые с темными вытянутыми ядрами, расположенными в базальных частях клеток. Зарисовать и отметить:

1 - протоки железы; 2 - белково-слизистый секреторный отдел; 3 - белковый секреторный отдел; 4 - соединительная ткань; 5 - базальная мембрана белково-слизистого секреторного отдела; 6 - базальная мембрана протока; 7 - базальная мембрана белкового секреторного отдела.


Щитовидная железа



Щитовидная железа – железа внутренней секреции, разделена на дольки прослойками рыхлой соединительной тканью, в которой располагаются многочисленные кровеносные капилляры. При большем увеличении рассмотреть фолликулы – основные структурные компоненты паренхимы щитовидной железы. Это замкнутые шаровидные или слегка вытянутые образования различных размеров с полостью внутри, в которой накапливается секреторный продукт. Зарисовать и отметить:

1 - фолликул; 2 - полость фолликула; 4 - кровеносный капилляр; 5 - соединительнотканная прослойка.


Печень свиньи



На срезе, на малом увеличении, паренхима печени разделена на дольки, имеющие форму шестигранных призм. Междольковая соединительная ткань образует строму органа, по которой проходят кровеносные сосуды и желчные протоки. Зарисовать и обозначить:

1 - печеночная долька; 2 - центральная вена; 3 - междольковая триада, включающая вену, артерию и желчный проток; 4 - междольковая соединительная ткань.


Поджелудочная железа



Поджелудочная железа является смешанной железой, включающей экзокринную и эндокринную части. На малом увеличении видно, что паренхима железы разделена на дольки, между которыми проходят соединительнотканые тяжи. В дольках расположены кровеносные сосуды, панкреатические ацинусы, включающие в себя 8 – 12 крупных экзокринных панкреатоцитов, панкреатические островки, состоящие из эндокринных клеток. Рассмотрите и обозначьте:


1 – долька; 2 – панкреатический ацинус; 3 – панкреатический островок; 4 – кровеносный сосуд; 5 – соединительнотканые тяжи.

Зеленая железа рака (железистый эпителий).



Зеленые железы - это парные выделительные железы у ракообразных. Они лежат у основания второй пары антенн. На препарате сначала на малом, а затем на большом увеличении рассмотреть железистые эпителиальные клетки. Они кубической формы. С крупными ядрами. По характеру секреции они относятся к апокриновому типу, то есть у них в процессе образования секрета апикальные части разрушаются и входят в состав секрета. Зарисуйте клетки и пузырьки секрета.

Простые трубчатые неразветвленные железы матки



С помощью малого увеличения необходимо рассмотреть орган, отметить просвет, поверхность слизистой оболочки и вдающиеся в слизистую крипты. С помощью большого увеличения следует детально изучить простые трубчатые железы, зарисовать одну из них и отметить концевой отдел (дно), шейку железы, базальную мембрану.

2. Рассмотрите типы секреции. Занесите в таблицу и приведите примеры:

Тип секреции	Механизм секреции	Топография
Мерокриновый		
Апокриновый		
Голокриновый		

3. Дайте характеристику железам кожи и слюнным железам, заполните таблицу

Наименование		Характеристика	Секреция	Функции
Железы кожи	Сальные			
	Потовые			
	Молочные			
Слюнные железы	Околоушные			
	Подчелюстные			
	Подъязычные			

4. Тестовые задания

Часть А

К каждому заданию части «А» дано несколько ответов, из которых один верный. Выберите верный, по Вашему мнению, и поставьте крестик (X) рядом с номером выбранного Вами ответа.

A1. Установите соответствие

Тип эпителиальной ткани

1. Поверхностный эпителий
2. Железистый эпителий

Функции

- А) всасывающая
- Б) выделительная
- В) защитная
- Г) секреторная

- 1) 1А,Б,В, 2Г; 2) 1АД 2В,Г; 3) 1А,Г, 2Б,В; 4) 1В, 2А,Б,Г

A2. Подъязычная слюнная железа является:

- 1) простой трубчатой;
- 2) простой альвеолярной;
- 3) сложной альвеолярной разветвленной;
- 4) сложной альвеолярно-трубчатой разветвленной.

A3. Поджелудочная железа относится к:

- 1) смешанной железе;
- 2) эндокринной железе;
- 3) экзокринной железе.

A4. Установите соответствие

Тип секреции

- 1, Эндокринная
2. Экзокринная

Железы

- А) слюнные железы
- Б) щитовидная железа
- В) гипофиз
- Г) слюнные железы

- 1) 1А,Б, 2В,Г; 2) 1В,Г, 2А,Б; 3) 1Б,В 2А,Г; 4) 1А,Г, 2БВ.

A5. Для сальной железы характерен:

- 1) мерокриновый тип секреции;
- 2) апокриновый тип секреции;
- 3) голокриновый тип секреции;
- 4) эндокринный тип секреции

Часть В

Прочитайте предложения с пропущенным словом (словами) и вставьте правильный ответ в месте пропуска в заданиях В1 – В4. В задании В5 необходимо в квадратиках расставить номера, соответствующие правильной последовательности.

В1. Эпителий начинает развиваться с _____ недели эмбрионального развития.

В2.Базальные мембраны образуются в результате деятельности клеток

ткани.

В3. Клетки эпителиального пласта тесно связаны друг с другом с помощью _____ различных _____ контактов

В4. Органы, стенки которых подвержены значительному растяжению (мочевой пузырь, мочеточники и др.), выстилаются _____ эпителием.

В5. Установите правильную последовательность расположения слоев эпидермиса, начиная от базальной мембраны:

- блестящий слой;
- роговой слой;
- зернистый слой;
- базальный слой;
- шиповатый слой.

Преподаватель _____

ЛАБОРАТОРНАЯ РАБОТА № 3 (4 часа)

ТЕМА: «Ткани внутренней среды. Кровь и лимфа. Кроветворение».

ЦЕЛЬ: изучить строение тканей внутренней секреции.

УМЕНИЯ И НАВЫКИ: Научиться различать форменные элементы крови, типы соединительной ткани.

МАТЕРИАЛЫ И ОБОРУДОВАНИЕ: Микроскоп, готовые гистологические препараты, атласы, табличные и учебные материалы.

ТЕОРЕТИЧЕСКИЕ ВОПРОСЫ:

1. Классификация тканей внутренней среды.
2. Кровь и лимфа, состав и функции.
3. Кроветворение, стволовые и полустволовые клетки.

Кровь относится к группе соединительных тканей. Состоит она из промежуточного вещества - плазмы и форменных элементов (эритроцитов, лейкоцитов, тромбоцитов).

Система крови включает в себя кровь, органы кроветворения и иммунитета – красный костный мозг, тимус, селезенку, лимфатические узлы, лимфатические узлы, лимфоидную ткань не кроветворных органов.

Кровь – жидкая ткань, циркулирующая по кровеносным сосудам и состоящая из плазмы и взвешенных в ней форменных элементов (эритроцитов, лейкоцитов, тромбоцитов).

Лимфа представляет собой слегка желтоватую жидкость белковой природы, протекающую в лимфатических капиллярах и сосудах и состоящую из лимфоплазмы и форменных элементов (лимфоциты и некоторые другие виды лейкоцитов).

Основные термины по теме:

Адвентициальные клетки – малоспециализированные клетки, сопровождающие кровеносные сосуды, которые в процессе дифференцировки, возможно, способны превращаться в фибробласты, адипоциты и др.

Адипоциты – жировые клетки, из которых состоит жировая ткань, содержат в цитоплазме значительное количество жировых клеточных включений.

Альбумины, глобулины, фибриноген – основные белки плазмы крови.

Гемоглобин – сложный белок, содержащийся в цитоплазме эритроцитов и осуществляющий транспортировку кислорода и углекислоты.

Геммопоэз – процесс образования клеток крови, происходящий в кроветворных органах.

Макрофаги – крупные клетки изменчивой формы мезенхимного происхождения, способные к фагоцитозу бактерий, остатков разрушенных клеток и прочих чужеродных частиц. Встречаются в крови, кроветворных органах, печени, в стенках альвеол легкого, брюшной и плевральной полостях, образуя в совокупности макроскопическую систему.

ХОД РАБОТЫ:

1. Рассмотреть и зарисовать:

- а) мазок крови человека;
- б) мазок крови лягушки.

Способ приготовления и окрашивания мазков крови.

Местом укола для взятия крови является мякоть 3–4-го пальцев левой руки. У маленьких детей можно брать кровь из большого пальца ноги или из пятки. Место укола очищают ватным тампоном, смоченным спиртом, подсушивают. Прокол кожи производят иглой или другим инструментом, предварительно продезинфицированным, на глубину 2–4 мм. Лучше использовать одноразовые иглы-копья, которые стерилизуются кипячением. Первую каплю крови стирают (повреждены и разрушены форменные элементы крови при проколе); кровь нужно брать из вновь выступившей капли, вытекающей самостоятельно (при сильном надавливании кровь

смешивается с лимфой и разжижается). Кровь для клинического исследования надо брать натощак (пищевой лейкоцитоз).

Мазки крови делают на предметном стекле шлифованным предметным или плотным покровным стеклом. Оно должно быть уже стекла, на котором делают мазок. Каплю крови помещают на середину предметного стекла у края, шлифованное стекло приставляют наклонно (под углом 45°) к концу предметного стекла.

Дождавшись, когда капля растечется вдоль края шлифованного стекла, продвигают его не слишком быстро к противоположному концу. Кровь должна тянуться за стеклом, чтобы не повредить форменные элементы при изготовлении мазка. Мазки крови должны быть тонкими, равномерными, не доходить до края стекла. Каплю крови нужно брать такого размера, чтобы она поместилась на предметном стекле, образуя тонкий мазок. Когда мазки крови высохнут, на них пишут фамилию больного или номер анализа простым карандашом. Предметные стекла для мазков крови должны быть хорошо вымыты и обезжирены. Для фиксации препаратов употребляют метиловый спирт (метанол) или смесь 96° спирта и эфира поровну (смесь Никифорова).


В узкую стеклянную кювету наливают фиксирующую жидкость, куда попарно, мазками наружу опускают высохшие на воздухе мазки крови и устанавливают наклонно. Жидкости в кювете должно быть столько, чтобы поверхность каждого мазка омывалась ею. Кювета заливается метанолом; продолжительность фиксации 3–5 минут, при использовании спирт-эфира – 10–15 минут. После фиксации мазки вынимают на фильтровальную бумагу в вертикальном положении, подсушивают.

После высыхания препараты крови окрашиваются. Их нельзя долго хранить без фиксации, т. к. в дальнейшем они будут плохо окрашиваться. Фиксированные препараты кладут в чашки Петри мазками наружу. Удобно пользоваться для окраски плоской стеклянной чашкой или кюветой с мостиком для препаратов из двух стеклянных палочек, соединенных резиновой трубкой между собой.

Краску Романовского (смесь основного и кислого красителей: азура II – эозина) непосредственно перед окрашиванием разводят в градуированном цилиндре, наливают на фиксированные и высушенные препараты.

Окрашивание проводят в течение 20–25 минут, после чего краску смывают водой. Препарат подсушивают на воздухе или с помощью фильтровальной бумаги, рассматривают при большом увеличении. При таком способе окраски происходит панхроматическое окрашивание форменных элементов крови. Такое окрашивание получается и при окраске другими методами (по Май-Грюнвальду, по Паппенгейму, по Лейшману).

Мазок крови человека



В препарате крови человека на малом увеличении выбрать место, где клетки крови расположены отдельно, и рассмотреть при большом увеличении. В поле зрения видно много круглых эритроцитов, не имеющих ядер. Цитоплазма на периферии окрашена более интенсивно, нежели в центре, т.к. эритроцит имеет форму двояковогнутого диска. Обратит внимание на размеры лейкоцитов, особенности строения их цитоплазмы и ядра. Зарисовать и отметить:

1 - эритроцит, 2 - нейтрофил, 3 - лимфоцит; 4 - моноцит; 5 - эозинофил; 6 - базофил; 7 - тромбоцит.

Сначала необходимо познакомиться с рисунком мазка крови и нарисовать в альбоме клетки крови. Затем препарат мазка крови помещается на предметный столик микроскопа и микроскопируется с иммерсионной системой. На препарат наносится капля масла. Конденсор поднят до конца. Диафрагма открыта. Объектив $\times 90$ погружают в масло до соприкосновения с препаратом. Затем микровинтом поднимают тубус до получения изображения. Необходимо научиться идентифицировать клетки крови на препарате.

Эритроциты. Их больше других клеток. Имеют правильную округлую форму. Ядро отсутствует.

Нейтрофилы. Размер их 1,5-2,0 эритроцита. В цитоплазме фиолетовая зернистость. Юные нейтрофилы имеют ядро бобовидной формы; палочкоядерные имеют ядро в виде петли, подковы или буквы S; сегментоядерные - разделенное на сегменты, соединенные перемычками.

Эозинофилы. Немного крупнее нейтрофилов. В цитоплазме крупные красные зерна. Ядро фиолетовое. Чаще - из двух сегментов.

Базофилы. Размеры такие же, как у нейтрофилов. Ядро неопределенной формы. Фиолетовая зернистость сосредоточена главным образом вокруг ядра.

Лимфоциты. Размер 1,0-1,5 эритроцита. Круглое темно-фиолетовое ядро занимает большую часть клетки. Цитоплазма окружает ядро узким ободком.

Моноциты. Наиболее крупные клетки. Размер - 4 эритроцита. Ядро бобовидной формы. Цитоплазма - голубовато-серая.

Тромбоциты (кровяные пластинки). Имеют вид маленьких базофильных телец неопределенной формы. Образуют скопления.

После изучения форменных элементов крови выведем лейкоцитарную формулу, то есть процентное соотношение различных форм лейкоцитов.

Для их подсчета чертим в тетради (альбоме) сетку из 100 квадратов (10×10). Пять верхних рядов предназначают для сегментоядерных нейтрофилов, шестой ряд - для палочкоядерных. В следующих трех рядах - лимфоциты. В последнем ряду - эозинофилы и моноциты. Встретившиеся формы лейкоцитов вносим в сетку, обозначая их начальными буквами. Равномерность подсчета достигается передвижением препарата по зигзагообразной линии, причем в каждом зигзаге подсчитывается количество клеток в двух-трех полях зрения.


Полученные результаты заносим в таблицу, приведенную ниже, и сравниваем с нормальной формулой крови.

Лейкограмма

	Норма, %	Результаты подсчёта, %
Лейкоциты	100	
Базофилы	0-1	
Эозинофилы	2-4	
Нейтрофилы:		
палочкоядерные	2-4	
сегментоядерные	55-65	
Лимфоциты	25-35	
Моноциты	6-8	

При различных заболеваниях может изменяться число разных видов лейкоцитов. Например, при воспалении увеличивается число нейтрофилов, при глистной инвазии, бронхиальной астме, различных аллергических состояниях - эозинофилов, при туберкулезе - лимфоцитов и т. д. Эти изменения являются важнейшими диагностическими признаками.

Мазок крови лягушки



Рассмотреть препарат при большом увеличении; найти эритроциты. Это типичные ядросодержащие клетки округлой или овальной формы. На поверхности эритроцита виден сгущенный слой цитоплазмы, внутри клетки - сильно окрашенное ядро. Лейкоциты крови лягушки меньше эритроцитов и по строению сходны с лейкоцитами крови человека. Зарисовать и отметить:

1 – эритроцит; 2 – нейтрофил; 3 – лимфоцит; 4 – моноцит; 5 – эозинофил; 6 – тромбоцит.

2. Дать характеристику форменным элементам крови человека и заполнить таблицу:


Форменные элементы крови		Форма и строение	Размеры	Кол-во	Функции
Эритроциты					
Лейкоциты	Нейтрофилы				
	Эозинофилы				
	Базофилы				
	Лимфоциты				
	Моноциты				
Тромбоциты					

3. Расшифровать гемограмму:

4. Рассмотреть и зарисовать кроветворные органы:

- а) лимфатический узел;
- б) селезенка.


Лимфатический узел кошки



Лимфатический узел является органом кроветворения и иммунитета. В нем развиваются лимфоциты. На поверхности лимфатического узла находится капсула, состоящая из соединительной ткани. Под капсулой расположено корковое и мозговое вещество, где под большим увеличением можно обнаружить лимфоциты, из которых состоят лимфатические фолликулы.

Зарисовать и отметить:
1 - капсула узла; 2 - корковое вещество узла; 3 - мозговое вещество; 4 – лимфатический фолликул; 5 – макрофаг.

Селезенка кошки



Селезенка - важный орган кроветворения и иммунитета. Снаружи покрыта соединительно-тканной капсулой и мезотелием. Внутри от капсулы отходят перекладины – трабекулы селезенки. В селезенке различают белую пульпу, представляющую собой совокупность

лимфатических фолликулов, и красную пульпу. Через лимфатический фолликул проходит, обычно, эксцентрично центральная артерия. 1 - капсула; 2 - trabeculy; 3 - белая пульпа; 4 – красная пульпа; 5 - центральная артерия.

5. Тестовые задания.

Часть А.

A1. Исключите неверный вариант

Основными функциями крови являются:

- 1) дыхательная;
- 2) опорная;
- 3) трофическая;
- 4) выделительная;
- 5) гомеостатическая.

A2. Установите соответствие

Клетки крови Строение

1. Эритроциты а) клетки сегментоядерные со специфической зернистостью;
2. Лимфоциты б) безъядерные клетки двояковогнутой формы;
3. Эозинофилы в) мелкие овальные бесцветные безъядерные тельца;
4. Тромбоциты г) клетки с незернистой цитоплазмой и несегментированным ядром

1) 1А, 2Б, 3В, 4Г;

3) 1Г, 2В, 3Б, 4А;

2) 1Г, 2А, 3В, 4Б;

4) 1Б, 2Г, 3А, 4В.

A3. К гранулярным лейкоцитам относятся:

- 1) нейтрофилы;
- 2) моноциты;
- 3) лимфоциты;
- 4) тромбоциты

A4. Функцией нейтрофилов является:

- 1) трофическая;
- 2) дыхательная;
- 3) антипаразитарная;
- 4) фагоцитарная.

Часть В.

Прочитайте предложения с пропущенным словом (словами) и вставьте правильный ответ в месте пропуска в заданиях В1 - В3.

В1. От общего объема крови форменные элементы крови составляют _____.

В2. Орган иммунной системы позвоночных, участвующий в процессе созревания Т-лимфоцитов, называется _____.

В3. Ткань, являющаяся разновидностью соединительной ткани и образующую строму кроветворных органов, называют _____.

Преподаватель _____

ЛАБОРАТОРНАЯ РАБОТА № 4 (2 ЧАСА)

ТЕМА: «Соединительная ткань».

ЦЕЛЬ: изучить строение тканей внутренней секреции.

УМЕНИЯ И НАВЫКИ: Научиться различать типы соединительной ткани.

МАТЕРИАЛЫ И ОБОРУДОВАНИЕ: Микроскоп, готовые гистологические препараты, атласы, табличные и учебные материалы.

ТЕОРЕТИЧЕСКИЕ ВОПРОСЫ:

1. Соединительная ткань, топография, разновидности, функции.

Соединительная ткань состоит из клеток и хорошо развитого межклеточного вещества (волоконистых структур и аморфного вещества). Все виды соединительной ткани образуются из мезенхимы, которая в процессе развития зародыша возникает из трех зародышевых листков, прежде всего – мезодермы. Соединительная ткань составляет более 50 % массы тела человека. Она участвует в формировании стромы органов, прослоек между другими тканями, дермы кожи, скелета.

Основные термины по теме:

Коллаген – фибриллярный белок, образующий основу сухожилий, костей, кожи, большинства тканей зубов и хрящей, обеспечивая их прочность.

Лаброциты, или тучные клетки, - разновидность клеток рыхлой соединительной ткани, имеющие в цитоплазме специфическую зернистость, принимают участие в понижении свертываемости крови, повышению проницаемости гематотканевого барьера, в процессе воспаления, иммуногенеза.

Плазмоциты - клетки, обеспечивающие выработку антител - гамма-глобулинов при появлении в организме антигена. Встречаются в рыхлой соединительной ткани, лимфатических узлах, селезенке и др.

Фибробласты – основные клетки соединительной ткани, синтезирующие компоненты межклеточного вещества: белки (коллаген, эластин), протеогликаны, гликопротеины.

Фibroциты – конечные формы развития фибробластов.


Эластин – глобулярный белок, который является основным компонентом эластических волокон соединительных тканей, что обуславливает их эластичность.

ХОД РАБОТЫ:

1. Рассмотреть и зарисовать:

- а) рыхлую соединительную ткань;
- б) плотную неоформленную и оформленную волокнистую ткань;
- в) соединительную ткань со специальными свойствами.


Рыхлая соединительная ткань крысы



На малом увеличении видно беспорядочное расположение волокон межклеточного вещества ткани и ядра клеток. Рыхлая соединительная ткань состоит из большого числа волокон (коллагеновых и эластических), клеток и аморфного (основного) вещества, находящегося между клетками и волокнами. При большем увеличении видно, что коллагеновые волокна широкие, лентовидные, извилистые. Эластические волокна - тонкие, разветвленные. Клеточные элементы рыхлой соединительной ткани - фибробласты, клетки неопределенной формы со светлыми овальными ядрами. Макрофаги представляют собой клетку с четкими контурами и темным ядром.

Зарисовать и отметить: 1 - фибробласт; 2 - макрофаг; 3 - аморфное вещество; 4 коллагеновые волокна; 5 эластические волокна.


Плотная соединительная ткань сетчатого слоя дермы кожи пальца человека (плотная волокнистая неоформленная соединительная ткань).



На поперечном срезе кожи при малом увеличении рассмотреть общий план строения дермы. На границе с эпидермисом соединительная ткань вдается в него выростами и образует сосочковый слой, за которым лежит сетчатый слой. Сетчатый слой соединительной ткани рассмотреть при большем увеличении. Увидеть в нем коллагеновые волокна, расположенные в разных направлениях.

Зарисовать сетчатый слой кожи, отметив коллагеновые волокна.


Сухожилие теленка в продольном разрезе (плотная волокнистая оформленная ткань)



Сухожилие состоит из пучков коллагеновых волокон, фиброцитов и небольшого количества аморфного вещества. На малом увеличении в препарате видны пучки коллагеновых волокон, идущие параллельными рядами (пучки 1-го порядка). Несколько пучков первого порядка, разделенные прослойками из рыхлой волокнистой соединительной ткани, образуют пучки второго порядка. Зарисовать и отметить:

1 - ядро фиброцита; 2 - коллагеновое волокно; 3 - пучок 1-го порядка; 4 - пучок 2-го порядка.

Сухожилие теленка в поперечном разрезе (плотная волокнистая оформленная ткань)




На периферии среза, на малом увеличении, сухожилие окружено соединительной тканью, образуя пучок третьего порядка. Внутри располагаются пучки второго порядка. Выбрав пучок второго порядка, перевести его под большое увеличение. Четко видны фиброциты, ограничивающие пучки первого порядка. Зарисовать и обо-

значить:

1 - фиброцит; 2 - прослойки рыхлой соединительной ткани; 3 - пучок 1-го порядка; 4 - пучок 2-го порядка; 5 - пучок 3-го порядка.

Жировая ткань подкожной клетчатки (соединительная ткань со специальными свойствами)



Жировая ткань - это скопление жировых клеток, встречающихся во многих органах. Она относится к группе соединительных тканей со специальными свойствами. Жировая ткань располагается под кожей, в сальнике и др. На малом увеличении видно, что жировая ткань делится прослойками рыхлой соединительной ткани на дольки различных размеров и формы. Жировые клетки внутри долек довольно близко прилегают друг к другу. В них накапливается жир. Зарисовать и отметить:
1 - прослойки соединительной ткани; 2 - жировые клетки; 3 - ядро жировой клетки

2. Дать характеристику собственно соединительной ткани и заполнить таблицу:

Тип соединительной ткани		Строение и основные клеточные элементы	Топография
Волокнистая	Рыхлая		
	Плотная		

	неоформленная		
	Плотная оформленная		
Со специальными свойствами	Ретикулярная		
	Жировая		
	Слизистая		

3. Тестовые задания.

Часть А

К каждому заданию части «А» дано несколько ответов, из которых один верный. Выберите верный, по Вашему мнению, и поставьте крестик (X) рядом с номером выбранного Вами ответа.

A1. Общим для всех тканей среды является:

- 1) сходство в строении;
- 2) одинаковые функции;
- 3) общность происхождения;
- 4) высокая способность к регенерации.

A2. Ткани внутренней среды развиваются из:

- 1) эктодермы;
- 2) энтодермы;
- 3) мезодермы;
- 4) верны все варианты.

A7. Основными клетками рыхлой соединительной ткани являются:

- 1) хондроциты;
- 2) остециты;
- 3) фибробласты;
- 4) гранулоциты.

A8. Плотная оформленная соединительная ткань образует:

- 1) строму многих органов;
- 2) сухожилия;
- 3) дерму кожи;
- 4) хрящ.

Преподаватель _____

ЛАБОРАТОРНАЯ РАБОТА № 5 (2 ЧАСА)

ТЕМА: «Хрящевая ткань. Скелетные ткани».

ЦЕЛЬ: изучить строение хрящевой и костной ткани, мышцы как органа, строение нервных клеток, клеток глии и нервных волокон.

УМЕНИЯ И НАВЫКИ: научиться различать хрящевые и костные ткани, поперечнополосатые, гладкие и сердечные мышцы, части нервных клеток, типы нейронов и нервных волокон.

МАТЕРИАЛЫ И ОБОРУДОВАНИЕ: Микроскоп, готовые гистологические препараты, атласы, табличные и учебные материалы.

ВОПРОСЫ ДЛЯ САМОПОДГОТОВКИ:

1. Структурно – функциональные особенности строения гиалиновой, эластической и волокнистой ткани.
2. Морфофункциональные свойства и строение костной ткани.
3. Развитие хрящевой и костной ткани.

Скелетные ткани – это разновидность соединительных тканей с выраженной опорной, механической функцией, обусловленной наличием плотного межклеточного вещества: хрящевые, костные ткани, дентин и цемент зуба.

Хрящевые ткани входят в состав органов дыхательной системы, суставов, межпозвоночных дисков и др., состоят из клеток – хондроцитов и хондробластов и большого количества межклеточного вещества, отличающегося упругостью.

Костные ткани - это специализированный тип соединительной ткани с высокой минерализацией межклеточного органического вещества, содержащего около 70% неорганических соединений, главным образом фосфатов кальция. Существуют два основных типа костной ткани: ретикулофиброзная (грубоволокнистая) и пластинчатая. Ретикулофиброзная костная ткань встречается главным образом у зародышей. Пластинчатая костная ткань - наиболее распространенная разновидность костной ткани во взрослом организме. Она состоит из костных пластинок и тонковолокнистого межклеточного вещества с характерной структурой расположения.

Основные термины по теме:

Гаверсовы каналы – трубчатые полости в компактном веществе кости, образованные концентрически расположенными костными пластинками и остеоцитами. Содержат кровеносные сосуды, нервные волокна и рыхлую соединительную ткань.

Изогенные группы – группы клеток, лежащие в общей полости (лакунах), образуются путем деления одной клетки.

Компактное вещество кости – костная ткань, формирующая наружный слой кости.

Костные пластинки – компактное вещество кости, расположенное внутри костной ткани.

Остеобласты – молодые клетки, создающие костную ткань.

Остеон – система костных пластинок, расположенных вокруг канала, в котором проходят сосуды и нервы.

Остеоциты – зрелые клетки костной ткани, утратившие способность к делению.

Хондробласты – молодые уплощенные клетки хрящевой ткани, способные к синтезу межклеточного вещества и характеризующиеся высокой митотической активностью.


Хондроциты – зрелые клетки хрящевой ткани, отличающиеся гораздо меньшей способностью к синтезу межклеточного вещества.

ХОД РАБОТЫ:

1. Рассмотреть и зарисовать:

- а) гиалиновый хрящ;
- б) эластический хрящ;
- в) волокнистый хрящ.

Гиалиновый хрящ теленка




На срезе хряща на малом увеличении найти покрывающую хрящ снаружи надхрящницу, состоящую из двух слоев: наружного, образованного из волокнистой соединительной ткани с кровеносными сосудами; внутреннего, содержащего хондробласты. Под ней видны одиночные клетки – молодые хондроциты. Это молодая зона хряща. В центре среза хрящ имеет более темный цвет. Здесь встречаются клетки - хондроциты, расположенные группами, называемые изогенными. При боль-

Эластический хрящ ушной раковины теленка

шом увеличении видно, что каждая клетка хряща окружена собственной капсулой, а изогенные группы имеют еще и общую капсулу, состоящую из основного вещества.

Зарисовать и отметить: 1 - надхрящница; 2 – молодая зона хряща; 3 – старая зона хряща; 4 – хондроцит; 5 – изогенная группа; 6 – основное вещество; 7 – капсула хондроцита; 8 – капсула изогенной группы


Эластический хрящ ушной раковины теленка



Эластический хрящ менее распространен в организме, чем гиалиновый. Большая эластичность его связана с наличием в основном веществе эластических волокон. Рассматривая препарат на малом увеличении, убедиться, что эластический хрящ построен так же, как и гиалиновый. При большом увеличении рассмотреть основное вещество хряща. В нем обнаруживается сеть эластических волокон. В центре хряща волокна толще, а по мере приближения к надхрящнице становятся более тонкими. Зарисовать и отметить:

1 - надхрящница; 2 - эластические волокна; 3 - изогенная группа; 4 – основное вещество.

Волокнистый хрящ межпозвоночного диска теленка



Основное вещество волокнистого хряща содержит много толстых пучков коллагеновых волокон, тянущихся параллельно друг другу. Между ними расположены хрящевые клетки, окруженные капсулами. Клетки лежат поодиночке или образуют изогенные группы из двух, редко трех клеток. Зарисовать и отметить:

1 - коллагеновые волокна; 2 - хрящевые клетки

2. Дать характеристику хрящевой ткани и занести в таблицу:


Тип хрящевой ткани	Строение	Топография
Гиалиновый		
Эластический		
Волокнистый		

3. Рассмотреть и зарисовать:

- а) костные клетки(остеоциты);
- б) берцовая кость человека в продольном и поперечном разрезе;
- в) развитие кости на месте хряща;
- г) развитие кости из соединительной ткани.

Костные клетки в жаберной крышке рыбы.

Жаберную крышку маленькой рыбки очистить скальпелем и на несколько минут погрузить в 96% спирт для фиксации. Затем просушить, поместить на предметное стекло и заключить под покровное стекло.



Рассмотреть препарат при малом увеличении; в поле зрения видны продолговатые тельца, находящиеся в светлом основном веществе костной ткани; при затемненном поле зрения тельца кажутся темными. При переведении препарата под большое увеличение, заметно, что они представляют собой костные полости разнообразной формы. От полостей во все стороны отходят ветвистые каналцы; ветви их соединяются друг с другом и с каналцами соседних полостей. Форма

полости отражает форму костной клетки, а каналцы - ее отростков. Зарисовать и отметить:

1 - костные полости; 2 - костные каналцы; 3 - основное вещество

Берцовая (трубчатая) кость человека в поперечном и продольном разрезе


Трубчатая кость в основном построена из пластинчатой костной ткани. Изучение поперечного разреза трубчатой кости при малом увеличении начать с внешней поверхности - надкостницы (периоста). К ней примыкают пластинки, расположенные параллельно периосту. Это система общих наружных генеральных пластинок. С костным мозгом граничит оболочка, которая называется эндост. Параллельно эндосту расположена система общих внутренних генеральных пластинок. Между системами пластинок находятся остеоны, составляющие структурные и функциональные единицы пластинчатой кости. Каждый остеон состоит из гаверсова канала, окруженного системой концентрических пластинок, вставленных друг в друга наподобие трубок. Между остеонами видны группы пластинок, расположенных в разных направлениях. Это - система вставочных пластинок, которые являются остатками гаверсовых, сохранившихся после перестройки кости. Наличие систем пластинок придает кости прочность.

При большом увеличении последовательно просмотреть костные пластинки разных костных систем. В них можно обнаружить костные полости с каналцами. Канальцы объединяются друг с другом в сеть, густо пронизывающую пластинки. Через гаверсовы каналы проходят кровеносные сосуды. На препарате продольного разреза кости также можно наблюдать системы пластинок, остеоны, кровеносные сосуды.


Зарисовать и отметить:

1 - периост; 2 - система наружных общих генеральных пластинок; 3 - гаверсов канал; 4 - остеонный слой; 5 - система вставочных пластинок; 6 - система внутренних общих генеральных пластинок; 7 - эндост; 8 - костная полость; 9 - каналцы; 10 - кровеносный сосуд.

Берцовая кость в поперечном разрезе



Берцовая кость в продольном разрезе



4. Тестовые задания

Часть А

К каждому заданию части «А» дано несколько ответов, из которых один верный. Выберите верный, по Вашему мнению, и поставьте крестик (X) рядом с номером выбранного Вами ответа.

А1. Исключите неверный вариант ответа

К скелетным тканям относятся:

- 1) кость;
- 2) хрящ;
- 3) ногти;
- 4) дентин.

А2. Основными видами клеток хрящевой ткани являются:

- 1) моноциты;
- 2) хондроциты;
- 3) остециты;
- 4) адипоциты.

А3. Установите соответствие:

Хрящевая ткань

1. Гиалиновая

кости

2. Эластическая
3. Волокнистая

Топография

- А) суставные поверхности

- Б) межпозвонковые диски

- В) ушная раковина

- 1) 1А, 2Б, 3В. 2) 1А, 2В, 3Б 3) 1В, 2Б, 3А. 4) 1Б, 2А, 3В.

А4. Старение хрящевой ткани обусловлено:

- 1) снижением гидрофильности;
- 2) ослаблением процесса размножения хондробластов;
- 3) снижением активности ферментов;
- 4) верны все варианты.

А5. Костная ткань характеризуется:

- 1) высокой минерализацией;
- 2) высоким содержанием коллагеновых волокон;
- 3) способностью сопротивляться растяжению и сжатию;
- 4) верны все варианты.

А6. Основными видами клеток костной ткани являются:

- 1) моноциты;
- 2) хондроциты;
- 3) остециты;
- 4) адипоциты.

А7. Молодые клетки, создающие костную ткань, называются:

- 1) остециты;

- 2) остеокласты;
- 3) остеобласты;
- 4) остеон.

А8. Ретикулофибриозная (грубоволокнистая) костная ткань у взрослых особей сохраняется:

- 1) в местах прикрепления сухожилий к костям;
- 2) в плоских костях;
- 3) в трубчатых костях;
- 4) в межпозвоночных дисках.

Часть В

Прочитайте предложение с пропущенным словом (словами) и вставьте правильный ответ в месте пропуска в задании В1. В задании В2 необходимо в квадратиках расставить номера, соответствующие правильной последовательности.

В1. Структурными единицами компактного вещества трубчатой кости является _____.

В2. Установите правильную последовательность образования клеток хрящевой ткани:

- хондробласты;
- хондроциты;
- стволовые клетки;
- перехондробласты;

Преподаватель_____

ЛАБОРАТОРНАЯ РАБОТА №6 (4 ЧАСА)

ТЕМА: «Мышечные ткани. Нервная ткань».

ЦЕЛЬ: изучить строение хрящевой и костной ткани, мышцы как органа, строение нервных клеток, клеток глии и нервных волокон.

УМЕНИЯ И НАВЫКИ: научиться различать хрящевые и костные ткани, поперечнополосатые, гладкие и сердечные мышцы, части нервных клеток, типы нейронов и нервных волокон.

МАТЕРИАЛЫ И ОБОРУДОВАНИЕ: Микроскоп, готовые гистологические препараты, атласы, табличные и учебные материалы.

ТЕОРЕТИЧЕСКИЕ ВОПРОСЫ:

1. Классификация и морфофункциональная характеристика мышечной ткани.
2. Поперечнополосатые мышечные ткани, структура, функции, локализация.
3. Гладкая мышечная ткань, структура, функции, локализация.
4. Сердечная мышечная ткань, структура, функции, локализация.
5. Морфофункциональная характеристика нервной ткани.
6. Строение нервных клеток, морфологическая и функциональная характеристика нейронов.
7. Нейроглия, ее виды, строение и функции.
8. Нервные волокна, их образование и функции.
9. Рефлекторная дуга.

Мышечными тканями - называют ткани, различные по строению происхождению, но сходные по способности к выраженным сокращениям. Они обеспечивают перемещение в пространстве организма в целом, его частей и движение органов внутри организма (сердце, язык, кишечник и др.). Это основная функция: мышечных тканей. Основные морфологические признаки элементов мышечных тканей - удлинённая форма, наличие продольно расположенных миофибрилл и миофиламентов - специальных органелл, обеспечивающих сократимость, расположение митохондрий рядом с сократительными элементами, наличие включений гликогена, липидов и миоглобина. В организме выделяют, поперечнополосатую, гладкую и сердечную мышечные ткани.

Нервная ткань - это система взаимосвязанных нервных клеток и нейроглии, обеспечивающих специфические функции восприятия раздражений, возбуждения, выработки импульса и передачи его на рабочий орган. Она является основой строения органов нервной системы, обеспечивающих регуляцию всех тканей и органов, их интеграцию в организме и связь с окружающей средой.

Основные термины по теме:

Актин - мышечный белок, способный переходить из глобулярного состояния в фибриллярное в результате гидролиза АТФ и ионов кальция. Взаимодействие актина с миозином обеспечивает процесс мышечного сокращения.

Миозин - мышечный белок, имеющий нитевидную структуру и обладающий ферментативной активностью, за счет которой расщепляется АТФ и освобождается энергия сокращения.

Миофибрилла - сократимые нити в саркоплазме поперечно - полосатых мышечных волокон и кардиомиоцитов сердечной мышцы. Состоит из **миофиламентов** чередующихся толстых (миозиновых) и тонких (актиновых) белковых нитей.

Сарколемма - тонкая оболочка, покрывающая поперечнополосатые мышечные волокна.

Саркоплазма - цитоплазма мышечных волокон и клеток. Саркоплазма заполняет пространство между миофибриллами и миофиламентами, в ней находятся рибосомы, митохондрии, аппарат Гольджи, сложная система ограниченных мембранами пузырьков, трубочек, цистерн, называемой **саркоплазматической сетью** или **ретикулумом**, которая вместе с системой Т-трубочек образует саркотубулярную систему. Саркотубулярная система обеспечивает в мышечном волокне сопряжение между возбуждением и сокращением.

Аксон - всегда один отросток, по которому импульс передается от тела клетки.

Дендриты - один или несколько ветвящихся отростков нервных клеток, по которым импульсы поступают к телу нейрона.

Нейроглия - совокупность клеток, обеспечивающих существование и функционирование нервных клеток, осуществляя опорную, трофическую, разграничительную, секреторную и защитную функции.

Нервные клетки (нейроны, нейроциты) - основные структурные компоненты нервной ткани, выполняющие специфические функции.

ХОД РАБОТЫ:



1. Рассмотреть и зарисовать:

- а) поперечно - полосатую мышечную ткань;
- б) гладкую мышечную ткань;
- в) сердечную мышечную ткань.

Гладкая мышечная ткань продольный и поперечный разрез

На малом увеличении найти расположенные пучками мышечные клетки. Между пучками клеток находится светло-

Поперечнополосатая мышечная ткань языка кролика




окрашенная рыхлая соединительная ткань. При большом увеличении видны веретенообразные клетки с вытянутыми палочкообразными ядрами. Передвигая препарат, найти место, где между клетками есть узкие светлые прослойки рыхлой соединительной ткани. В тех местах, где мышечные клетки перерезаны поперек, можно увидеть клетки разной величины. Зарисовать продольный и поперечный срез мышечных клеток. Отметить мышечные клетки и соединительную ткань

На малом увеличении найти под эпителием за слоем рыхлой соединительной ткани мышечные волокна, которые занимают основную часть среза. Между мышечными волокнами находится рыхлая соединительная ткань с жировыми клетками и кровеносными сосудами. При большом увеличении видно, что мышечное волокно представляет собой симпласт. Ядра в волокне расположены на периферии; волокно покрыто сарколеммой и тонким слоем соединительной ткани. В саркоплазме видны расположенные вдоль волокна миофибриллы, состоящие из темных и светлых дисков, определяющих его поперечную исчерченность. В участке препарата, где волокна разрезаны поперек, миофибриллы в саркоплазме видны в виде точек. Зарисовать мышечное волокно в поперечном и в продольном срезах, отметить:

1 - сарколемма; 2 - саркоплазма; 3 - соединительная ткань; 4 - кровеносные сосуды; 5 - жировые клетки.

Сердечная мышечная ткань сердца быка

По строению сократительных элементов сердечная мышца сходна с поперечнополосатыми, но имеет существенные особен-




сти. На малом увеличении видно, что она состоит из мышечных клеток (кардиомицитов), объединенных в функциональные мышечные волокна, представляющих собой сеть, в петлях которой находится соединительная ткань с кровеносными сосудами. При большом увеличении рассмотреть клетки с центрально расположенными ядрами. Особое внимание обратить на вставочные диски, являющиеся границами между кардиомицитами.

Зарисовать продольный и поперечный срезы сердечной мышцы. Отметить: 1 – вставочные пластинки; 2 – ядра; 3 – соединительная ткань; 4 – жировые клетки; 5 – кровеносные сосуды.

2. Рассмотреть и зарисовать:

- а) нейрофибриллы в нервной клетке
- б) нервные волокна в продольном разрезе
- в) нервные волокна в поперечном разрезе


Нейрофибриллы в нервной клетке спинного мозга кролика.



Нейрофибриллы состоят из тонких белковых нитей. На препарате (срез спинного мозга) в сером веществе мозга на малом увеличении найти мультиполярные нервные клетки. При большом увеличении видны находящиеся в нейроплазме этих клеток нитевидные нейрофибриллы. В теле клеток они образуют сеть с вытянутыми петлями, а в отростках расположены параллельными рядами. Зарисовать несколько клеток и отметить:

1 - тело нервной клетки; 2 - отростки нервной клетки; 3 - ядро; 4 - нейрофибриллы; 5 -нейроглия.


Мякотные нервные волокна седалищного нерва лягушки.



Нервное волокно представляет собой отросток нервной клетки, окруженной оболочкой из клеток олигодендроглии (шванновских клеток). На малом увеличении найти в препарате место, где нервные волокна расположены наиболее рыхло. Под большим увеличением, передвигая препарат, рассмотреть осевой цилиндр, находящийся в центре волокна. Осевой цилиндр окружен мякотной, или миелиновой оболочкой, являющейся производным шванновских клеток. Здесь же видны перехваты Ранвье - участки нервного волокна, не покрытые миелином и несколько суженные. В области перехватов Ранвье хорошо заметна бледноокрашенная неврилемма.

Зарисовать и отметить: 1 – осевой цилиндр; 2 – миелиновая оболочка; 3 – неврилемма; 4 – перехват Ранвье

Строение седалищного нерва (поперечный разрез)



В поперечном срезе нерва видно, что он состоит из пучков нервных волокон. На малом увеличении на периферии нерва обнаруживается соединительнотканная оболочка - эпиневрй. Каждый пучок нервных волокон, из которых состоит нерв, в свою очередь окружен соединительной тканью - периневрием, являющимся продолжением эпиневрия. Рассмотреть пучок нервных волокон при большом увеличении. Каждое нервное волокно также окружено соединительной тканью эндоневрием.

Зарисовать и отметить:

1 - нервное волокно; 2 - эндоневрий, 3 - периневрий; 4 - эпиневрй.

3. Тестовые задания

Часть А

К каждому заданию части «А» дано несколько ответов, из которых один верный. Выберите верный, по Вашему мнению, и поставьте крестик (X) рядом с номером выбранного Вами ответа.

А1. В цитоплазме нейронов локализованы тельца Ниссля, которые представляют собой:

- 1) ядерный хроматин;
- 2) секреторные гранулы;
- 3) гранулярную эндоплазматическую сеть;
- 4) нейрофибриллы.

А2. Установите соответствие

Клетки нейроглии

Функции

- | | |
|--------------------|--|
| 1) астроциты | А) участвуют в образовании оболочки нервов |
| 2) олигодендроциты | Б) фагоцитоз |
| 3) нейрорлеммоциты | В) образуют строуму нервной ткани |
| 4) микроглия | Г) участвуют в образовании оболочки нервов |
| 5) эпендимоциты | Д) выстилают спинномозговой канал |

1) 1В, 2А, 3Г, 4Б, 5Д.

3) 1А, 2Г, 3В, 4Б, 5Д.

2) 1Д, 2Г, 3А, 4В, 5Б.

4) 1Б, 2В, 3Д, 4А, 5Г.

А3. Нейролеммоциты развиваются в процессе эмбриогенеза из:

- 1) нервной трубки;
- 2) нервного гребня;
- 3) нейрогенных плакод;
- 4) нейроглии.

А4. Псевдоуниполярные нейроны встречаются:

- 1) в сером веществе головного мозга;
- 2) в органах чувств;
- 3) в спинальных ганглиях;
- 4) все ответы верны

А5. Установите соответствие:

Типы нейронов

Функции

1) афферентные

А) связь между нейронами

2) ассоциативные

Б) восприятие раздражения

3) эфферентные

В) передача импульса к рабочему

органу

1) 1А, 2Б, 3В; 2) 1В, 2Б, 3А; 3) 1В, 2А, 3Б; 4) 1Б, 2А, 3В.

А6. Белок, обеспечивающий связывание кислорода и создание его запаса момент сокращения мышцы называется:

- 1) миозин;
- 2) актин;
- 3) миоглобин;
- 4) миоцит.

А7. Как изменяется длина дисков А и I при сокращении саркомера

- 1) длина полосы А не изменяется;
- 2) длина полосы I не изменяется;
- 3) длина полосы А укорачивается;
- 4) длина полосы I укорачивается.

А8. Основными белками мышечной ткани являются:

- 1) миозин;
- 2) актин;
- 3) миоглобин;
- 4) миоцит.

А9. Установите соответствие:

Тип мышечных волокон

Локализация

1. Поперечнополосатые

А) в стенке сердца

2. Гладкие

Б) в стенках пищеварительной и мочеполовой системах

3. Сердечные

В) прикреплены к осевому скелету, скелету конеч-

ностей

- 1) 1А, 2Б, 3В; 2) 1Б, 2В, 3А; 3) 1Б, 2А, 3В; 4) 1В, 2Б,
3А.

А10. Актиновая нить представляет собой:

- 1) палочкообразный фибриллярный белок;
- 2) длинный палочкообразный белок с двумя глобулярными головками на конце;
- 3) два спиральных тяжа из глобулярных молекул;
- 4) глобулярный белок, состоящий из 3-х субъединиц.

А11. Особенностью строения волокон сердечной мышечной ткани является:

- 1) наличие вставочных пластинок;
- 2) наличием одного палочковидного ядра, расположенного в центре;
- 3) наличием плотных телец;
- 4) наличием множества ядер.

Часть В

Прочитайте предложение с пропущенным словом (словами) и вставьте правильный ответ в месте пропуска в задании В1. В задании В2 необходимо в квадратиках расставить номера, соответствующие правильной последовательности.

В1. Структурными единицами миофибриллы скелетных мышц является

_____.

В2. Установите последовательность мышечного сокращения:

- увеличивается концентрация ионов кальция;
- тропомиозин освобождает участки связывания актина и миозина;
- образуются мостики между актином и миозином;
- нервный импульс стимулирует мышечное волокно;
- ионы кальция снимают ингибирующее действие тропонина;
- саркомер укорачивается.

Преподаватель _____

ЛАБОРАТОРНАЯ РАБОТА № 7 (4 ЧАСА)

ТЕМА: «Структура органных систем, мочеполовая система. Оплодотворение и развитие зародыша».

ЦЕЛЬ: рассмотреть и изучить строение сердечно-сосудистой и пищеварительной системы, строение органов мочеполовой системы, строение половых клеток, процессы дробления, гастрюляции, образования зародышевых листков.

УМЕНИЯ И НАВЫКИ: научиться различать структуру органных систем, мужские и женские половые железы, различные органы мочеполовой системы, различные стадии эмбрионального развития.

МАТЕРИАЛЫ И ОБОРУДОВАНИЕ: Микроскоп, готовые гистологические препараты, атласы, табличные и учебные материалы.

ТЕОРЕТИЧЕСКИЕ ВОПРОСЫ:

1. Структурные особенности строения кровеносных сосудов (артерии, капилляры, вены).
2. Структурные особенности строения отделов желудочно-кишечного тракта.
3. Мочевыделительная система, строение и функции.
4. Почка, особенности ее строения.
5. Мочевыводящие пути, мочевого пузыря, строение и функции.
6. Морфофункциональные особенности строения мужской половой системы.
7. Морфофункциональные особенности строения женской половой системы.
8. Основные этапы эмбриогенеза.
9. Гистогенез и органогенез.
10. Развитие и значение внезародышевых органов.
11. Критические периоды развития зародыша.

Сердечно - сосудистая система - это совокупность органов (сердце, кровеносные и лимфатические сосуды), обеспечивающая циркулирование крови и лимфы по организму.

Кровеносные сосуды представляют собой систему замкнутых трубок различного диаметра, осуществляющих транспортную функцию, регуляцию кровоснабжения органов и обмена веществ между кровью и тканями.

Пищеварительная система человека состоит из пищеварительной трубки и расположенных вне ее желез (слюнные железы, печень, поджелудочная железа), секрет которых участвует в пищеварении. Пищеварением

называются процессы химической и механической обработки пищи с последующим всасыванием продуктов расщепления, происходящие последовательно в различных отделах пищеварительной трубки.

Пищеварительная трубка, или желудочно-кишечный тракт, делится на участки, каждый из которых выполняет определенную роль в общем процессе переваривания и всасывания. Начинается она ротовым отверстием, ведущим в ротовую полость, за которой следует глотка, пищевод, желудок, тонкий кишечник, толстая и прямая кишка, заканчивающаяся заднепроходным отверстием.

Пищеварительная трубка в любом ее отделе состоит из внутренней слизистой оболочки, подслизистой основы, мышечной оболочки и наружной серозной оболочки (кроме пищевода).

К мочевыделительной системе относятся почки, мочеточники, мочевой пузырь и мочеиспускательный канал. Почки являются мочеобразующим органом, а остальные составляют мочевыводящие пути.

Основные термины по теме:

Половая система – совокупность органов, обеспечивающих репродуктивную функцию.

Желтое тело - временная железа внутренней секреции, образующаяся на месте зрелого фолликула яичника после выхода из него яйцеклетки. Вырабатывает прогестерон, задерживающий созревание следующего фолликула.

Нефрон - основная морфофункциональная единица почки позвоночных. Состоит из почечного тельца и системы почечных канальцев. Совокупность нефронов обеспечивает основные процессы мочеобразования - ультрафильтрацию, реабсорбцию и секрецию.

Овуляция - процесс выхода зрелой яйцеклетки из яичника в полость тела при разрыве фолликула.

Прогестерон - гормон млекопитающих, выделяемый желтым телом и подготавливающий эпителий матки к имплантации яйцеклетки, а также стимулирующий развитие плаценты.

Тестостерон - главный мужской половой гормон, определяющий дифференциацию половых органов и вторичных половых признаков.

Фолликулы яичников (примордиальные, растущие фолликулы, граафовы пузырьки) - полости в яичниках животных и человека, в которых созревает яйцеклетка.

Фоллитропин - гормон, выделяемый аденогипофизом. Стимулирует развитие фолликулов, сперматогенез, секрецию половых гормонов.

Эстроген - женский половой гормон, вырабатывающийся в яичнике, способствующий развитию вторичных половых признаков, подготовке к

беременности, обеспечивающий выход яйцеклетки из фолликулов и ее оплодотворение.

Эмбриогенез - часть индивидуального развития организма от оплодотворения до рождения.

Эмбриональное развитие человека принято делить на три периода: начальный (1 неделя), зародышевый (2-8 неделя), плодный (с 9 недели развития до рождения ребенка).

Зигота - оплодотворенная яйцеклетка.

Дробление - последовательное митотическое деление зиготы на клетки (бластомеры)

Имплантация - внедрение зародыша в слизистую оболочку матки.

Гастрюляция - процесс размножения, перемещения и дифференцировки клеток зародыша, в результате которого образуются зародышевые листки.


Мезенхима - соединительная ткань зародышей многоклеточных животных и человека из которой в процессе эмбриогенеза образуются все разновидности соединительной ткани, гладкая мышечная ткань и др.

ХОД РАБОТЫ:

1. Рассмотреть гистологические препараты и зарисовать:

- а) артерию
- б) капилляр
- в) вену

Артерия мышечного типа. Бедренная артерия кошки.




К артериям мышечного типа относятся преимущественно сосуды среднего и мелкого калибра. На малом увеличении видно, что стенка артерии состоит из трех оболочек. Рассмотреть слои при большом увеличении. Внутренняя сторона сосуда выстлана эндотелием. К нему прилегает слой рыхлой волокнистой соединительной ткани (субэндотелиальный слой) и тесно связанная с ним эластическая мембрана, имеющая вид извитой блестящей эластической пластинки. Все эти слои составляют внутреннюю оболочку сосуда. Пере-

двигая препарат, рассмотреть среднюю оболочку сосуда, состоящую из гладких мышечных клеток. Снаружи сосуд покрыт рыхлой волокнистой соединительной тканью, волокна которой имеют преимущественно косое и продольное направление.

Зарисовать и обозначить: 1 - эндотелий; 2 - внутренняя оболочка; 3 - средняя мышечная оболочка; 4 - наружная оболочка.


Капилляры.



На препарате при малом увеличении, видны капилляры различного диаметра. Их оболочка представлена только эндотелием и сквозь прозрачные стенки хорошо видны клетки крови. Перевести препарат под большое увеличение, найти в стенках капилляров крупные овальные ядра эндотелиальных клеток, окрашенных в темно-синий цвет.

Зарисовать и обозначить: 1 - капилляр; 2 - ядро эндотелиальной клетки; 3 - форменные элементы крови.

Вена.



Внутренняя оболочка вены состоит из эндотелия и слоя рыхлой волокнистой соединительной ткани, в которой продольно залегают пучки гладких мышечных клеток. Вместо внутренней эластической мембраны на препарате видны скопления эластических волокон (субэндотелиальный слой). Средняя


оболочка содержит пучки циркуляционно расположенных гладких мышечных клеток, окруженных коллагеновыми и эластическими волокнами. В наружной оболочке коллагеновые и эластические волокна направлены преимущественно продольно. Зарисовать и обозначить:

1 эндотелий; 2 - внутренняя оболочка; 3 - средняя мышечная оболочка, 4 наружная оболочка.

2. Рассмотреть и зарисовать:

- а) пищевод;
- б) желудок;
- в) тонкую кишку;
- г) толстую кишку.

Поперечный срез в нижней трети пищевода.




Препарат представляет собой срез пищеварительной трубки в области нижней трети пищевода. Рассмотреть на малом увеличении все оболочки пищевода, расположение которых типично для ЖКТ, кроме наружной. Слизистая оболочка и подслизистая основа образуют в пищеводе 7 – 10 складок, вдающихся в его просвет. При большом увеличении обратить внимание на то, что внутреннюю стенку пищевода выстилает многослойный плоский неороговевающий эпителий, который вместе с собственной и мышечными пластинками образуют слизистую оболочку пищевода. Найти в слизистой оболочке кардиальные железы и пучки гладких мышечных клеток. В подслизистой основе пищевода рассмотреть

собственные железы пищевода, которые относятся к разветвленным альвеолярно – трубчатым железам. Перейдя опять к малому увеличению, рассмотреть мышечную оболочку пищевода, состоящую из внутреннего циркулярного слоя и наружного продольного слоя гладких мышечных клеток, разделенных прослойками рыхлой волокнистой соединительной ткани. Наружная оболочка состоит только из соединительной ткани без мезотелия.

Зарисовать и обозначить: 1 – поверхностный эпителий; 2 - собственная пластинка слизистой оболочки; 3 – мышечная пластинка слизистой оболочки; 4 - кардиальные железы; 5 – подслизистая основа; собственные железы пищевода; 6 – двухслойная мышечная оболочка; 7 – просвет пищевода.


Желудок



На срезе желудка на малом увеличении четко различимы следующие оболочки: слизистая оболочка, подслизистая основа, мышечная и серозная оболочки. Внутренняя поверхность желудка имеет рельефную структуру, в виде складок, полей, ямочек. Строение слизистой оболочки желудка было изучено в теме «Железы», где рассматривались собственные железы желудка слизистой оболочки дна желудка. Рассмотреть их строение при большом увеличении. Трехслойная мышечная пластинка слизистой оболочки плавно переходит в подслизистую основу желудка, состоящую из рыхлой соединительной ткани с многочисленными эластическими волокнами и кровеносными сосудами. Мышечная оболочка

образована 3 слоями гладких мышечных клеток. Снаружи желудок покрыт серозной оболочкой, состоящей из мезотелия и соединительной ткани. Зарисовать и обозначить: 1 – однослойный призматический железистый эпителий; 2 – собственная пластинка слизистой оболочки; 3 – мышечная пластинка слизистой оболочки; 4 – собственные железы желудка; 5 – подслизистая основа; 6 – трехслойная мышечная оболочка; 7 – просвет желудка; 8 – желудочные ямочки; 9 – кровеносные сосуды; 10 – серозная оболочка.

Тонкая кишка




На срезе видно, что поверхность тонкой кишки имеет характерный рельеф благодаря наличию образований – складок, ворсинок, крипт. Эти структуры увеличивают общую, всасывающую поверхность кишечника. Рассмотреть под большим увеличением поверхность ворсинок и крипт. Она покрыта однослойным призматическим каемчатым эпителием. Кишечные ворсинки представляют собой выпячивание слизистой оболочки пальцевидной формы, крипты (железы) – углубление эпителия в виде многочисленных трубочек. Всасывание питательных веществ происходит через ворсинки. Для собственной пластинки характерно содержания большого количества ретикулярных волокон, мышечная пластинка слизистой оболочки состоит из двух слоев. Из таких же слоев состоит мышечная оболочка. Рассмотреть в ней расположение слоев гладких мышечных клеток. Внутренний слой имеет циркулярное, а нижний слой – продольное направление мышечных

клеток. В подслизистой основе можно обнаружить жировые клетки и кровеносные сосуды. Снаружи тонкий кишечник покрыт серозной оболочкой.

Зарисовать и обозначить: 1 - поверхностный эпителий; 2 – собственная пластинка слизистой оболочки; 3 – мышечная пластинка слизистой оболочки; 4 – подслизистая основа; 5 – мышечная оболочка; 6 - серозная оболочка; 7 – кишечные ворсинки; 8 – крипты; 9 – кровеносные сосуды.

Толстая кишка




Толстая кишка выполняет важные функции: интенсивное всасывание воды и формирование каловых масс. На малом увеличении рассмотреть рельеф толстой кишки, который сходен с рельефом тонкой кишки, но отсутствуют ворсинки. Перевести препарат под большое увеличение и рассмотреть строение кишечных желез (крипт), которых в слизистой оболочке толстой кишки больше чем в тонкой. Эпителий однослойный призматический, клетки которого выполняют всасывающую функцию и выделяют слизь. Подслизистая основа содержит много жировых клеток. Мышечная оболочка представлена двумя слоями: циркулярных и продольных гладких мышечных клеток. Под большим увеличением видно, что наружный продольно расположенный слой мышц не сплошной, и пучки гладкомышечных клеток в нем собраны в 3 ленты. Наружная оболочка представлена мезотелием. Зарисовать и обозначить: 1 – однослойный призматический эпителий; 2 – собственная пластинка слизистой обо-

лочки; 3 – мышечная пластинка слизистой оболочки; 4 – крипта; 5 – подслизистая основа; 6 – мышечная оболочка; 7 – серозная оболочка; 8 – кровеносные сосуды.

3. Рассмотреть и зарисовать:

- а) почку;
- б) мочеточник;
- в) мочевого пузыря;
- г) семенник;
- д) яичник;
- е) матку.


Почка крысы.



Почка - парный орган, в котором непрерывно образуется моча, его основная функция заключается в регуляции водно-солевого баланса между кровью и тканями. На срезе видна паренхима корковой части почки, представленная эпителиальными почечными канальцами, которые образуют, при участии кровеносных капилляров, нефроны. Строму почки составляет рыхлая волокнистая соединительная ткань. Среди почечных канальцев можно обнаружить почечные тельца, с которых начинается нефрон. Они включают в себя сосудистый клубочек, состоящий из большого количества капилляров и капсулы, охватывающую клубочек. Рассмотреть под большим увеличением почечное тельце и срезы различных участков почечных канальцев. На срезе в проксимальном отделе почечный каналец имеет узкий просвет неправильной формы и выстлан однослойным кубическим каемчатым эпителием. В дистальной части каналец имеет большой

диаметр и выстлан низким призматическим эпителием. Зарисовать и обозначить 1 - почечный каналец; 2 - почечное тельце; 3 - соединительная ткань.


Мочеточник быка.



На поперечном срезе мочеточника видно, что рельеф его характеризуется наличием глубоких складок, которые обеспечивают способность к растяжению. На малом увеличении видны все оболочки мочеточника: слизистая, состоящая из переходного эпителия и собственной пластинки, подслизистая основа, мышечная и наружная оболочка Мышечная оболочка состоит из гладкомышечных пучков, охватывающих мочеточник в виде спиралей.

Зарисовать и обозначить: 1 - переходный эпителий; 2 - собственная пластинка слизистой оболочки; 3 - подслизистая основа; 4 - мышечная оболочка.

Мочевой пузырь собаки.




Мочевой пузырь на срезе представлен теми же оболочками, что и мочеточник. Переходный эпителий мочевого пузыря рассматривался в лабораторной работе №2. Мышечная оболочка мочевого пузыря образована спирально ориентированными пучками гладкомышечных клеток, разделенных прослойками соединительной ткани. Стенки мочевого пузыря богаты снабжены кровеносными и лимфатическими сосудами.

Зарисовать и обозначить: 1 - переходный эпителий; 2 - собственная пластинка слизистой оболочки; 3 - подслизистая основа; 4 - мышечная


оболочка; 5 - серозная оболочка; 6 - кровеносный сосуд.

Семенник крысы.



Семенник - мужская половая железа – окруженная оболочками и состоит из долек. В каждой дольке - один или несколько семенных извитых канальцев. Препарат состоит из нескольких срезов канальца одной доли семенника. Изучить содержимое канальца на срезе при большом увеличении. Найти на периферии канальца ядра клеток Сертоли (светлые, треугольные) и маленькие темные ядра, принадлежащие сперматогониям. Несколько ближе к центру видны крупные темные ядра сперматоцитов первого и второго порядка. Еще ближе к центру расположены сперматиды, которые имеют круглые светлые ядра, а в самом центре канальца - сперматозоиде, обращенные головками к периферии канальца, а хвостиками к центру. Зарисовать и обозначить: 1 – ядра сперматогониев; 2 - ядро сперматоцита, 3 - ядро сперматиды; 4 - сперматозоид; 5 - соединительная ткань.

Яичник кошки.




Яичник – это женская половая железа, в которой развиваются женские половые клетки. Рассмотреть срез яичника на малом увеличении, найти на поверхности железы зачатковый эпителий. Рассмотреть его клетки при большом увеличении. Вернувшись к малому увеличению и передвигая препарат, рассмотреть строение яичника. Найти корковое и мозговое вещество, обратив внимание на то, что стромой яичника является соединительная ткань, в кото-

рой много кровеносных сосудов. Корковое вещество отличается от мозгового наличием пузырьков - фолликулов. Они могут быть разной формы и степени зрелости. Ближе к поверхности яичника лежат небольших размеров примордиальные фолликулы. При большом увеличении видно, что примордиальный фолликул состоит из яйцевой клетки - ооцита первого порядка, окруженного плоскими фолликулярными клетками, расположенными в один ряд. Перейдя опять к малому увеличению, найти лежащие ближе к центру яичника первичные и вторичные фолликулы с крупными ооцитами, они окружены собственной оболочкой. Найти самые крупные фолликулы - графовы пузырьки. Здесь видны фолликулярные клетки, расположенные в несколько слоев, образованный ими яйценосный бугорок и находящийся в бугорке ооцит. Внутри фолликула имеется полость с фолликулярной жидкостью. Все элементы графова пузырька рассмотреть при большом увеличении.

Зарисовать и отметить: 1 - зачатковый эпителий; 2 - соединительная ткань; 3 - примордиальные фолликулы; 4 - графов пузырек; 5 - яйценосный бугорок с ооцитом; 6 - фолликулярная полость

Матка.



Матка - мышечный орган, предназначенный для осуществления внутриутробного развития плода. На препарате видно, что стенка матки состоит из слизистой, мышечной, серозной оболочек. Слизистая оболочка матки выстлана однослойным призматическим эпителием и содержит мно-


гочисленные маточные железы, которые относятся к простым трубчатым железам. Собственная пластинка слизистой оболочки матки образована волокнистой соединительной тканью, среди которой встречаются децидуальные клетки крупного размера и округлой формы, содержащие в своей цитоплазме глыбки гликогена. Количество этих клеток возрастает в период беременности при формировании плаценты. Мышечная оболочка состоит из трех слоев гладкомышечных клеток и богата кровеносными сосудами.

Зарисовать и обозначить: 1 - эпителиальный слой; 2 - собственный слой слизистой оболочки; 3 - маточные железы (крипты); 4 мышечная оболочка; 5 - серозная оболочка; 7 - кровеносные сосуды.

4. Рассмотреть и зарисовать:

- а) дробление;
- б) зародыш на стадии 3-х зародышевых листков;
- в) мезенхиму зародыша курицы.


Дробление яиц лошадиной аскариды



Препарат представляет собой срез матки аскариды, содержащей оплодотворенные яйца. На малом увеличении виден эпителий матки и много женских половых клеток. Около клеток видны оболочки, между оболочками и клетками - околожелточные пространства. В некоторых двуядерных клетках ядра расположены на расстоянии друг от друга: это - женский и мужской пронуклеусы. В некоторых клетках можно обнаружить картины митоза - деление ядра зиготы.

Зарисовать и обозначить: 1 - два пронуклеуса, 2 - митоз оплодотворенной яйцеклетки; 3 – оболочка яйцеклетки; 4 - околожелточное пространство; 5 - эпителий матки.


Зародышевые листки



Препарат представляет срез зародыша на стадии трех зародышевых листков. Верхний слой клеток, имеющих более оформленную структуру, относится к эктодермальному слою. С внутренней стороны располагается энтодерма. Между этими слоями находится мезодермальный слой, клетки которого имеют неправильную форму. Образование зародышевых листков происходит в результате гаструляции. В дальнейшем зародышевые листки являются источниками зачатков тканей и органов.

Зарисовать и отметить: 1 - эктодерма; 2 - мезодерма; 3 - энтодерма.

Мезенхима зародыша курицы.



Препарат представляет собой срез зародыша курицы. На срезе зародыша в этой стадии найти нервную трубку (в центре среза), которая образуется из медуллярной пластинки и дает начало нервной системе организма. К ней примыкает хорда (на срезе круглой формы), являющаяся основой скелета. Ниже располагается энтодерма. По обе стороны нервной трубки, между эктодермой и энтодермой, расположена мезодерма; части ее, находящиеся ближе к нервной трубке, называются сомитами. Под хордой, около энтодермы видны кровеносные сосуды.

Зарисовать и обозначить: 1 - экто-

дерма; 2 - энтодерма, 3 - мезодерма;
4 - сомиты; 5 - нервная трубка; 6 -
хорда; 7 - кровеносный сосуд.

Тесты для самоконтроля

Часть А

К каждому заданию части «А» дано несколько ответов, из которых один верный. Выберите верный, по Вашему мнению, и поставьте крестик (X) рядом с номером выбранного Вами ответа.

А1. По артериям течет:

- 1) оксигенированная кровь;
- 2) дезоксигенированная кровь;
- 3) смешанная.

А2. Наличие полулунных клапанов характерно для:

- 1) артерий;
- 2) капилляров;
- 3) вен;

А3. Внутренняя оболочка сосудов представлена:

- 1) эндотелием;
- 2) мезотелием;
- 3) переходным эпителием;
- 4) многослойным плоским неороговевающим эпителием.

А4. Наружная оболочка сердца представлена:

- 1) эндотелием;
- 2) мезотелием;
- 3) переходным эпителием;
- 4) многослойным плоским неороговевающим эпителием.

А5. Мускулатура языка образована:

- 1) поперечнополосатыми мышечными клетками;
- 2) гладкими мышечными клетками;
- 3) кардиомицетами;
- 4) поперечнополосатыми и гладкими мышечными клетками.

А6. Внутренняя поверхность пищевода выстлана:

- 1) эндотелием;
- 2) мезотелием;
- 3) переходным эпителием;
- 4) многослойным плоским неороговевающим эпителием.

А7. Главные клетки собственных желез желудка участвуют в об-

разовании:

- 1) пепсина;
- 2) слизи;
- 3) соляной кислоты.

A8. Мускулатура желудка образована:

- 1) поперечно – полосатыми мышечными клетками;
- 2) гладкими мышечными клетками;
- 3) кардиомицитами;
- 4) поперечно – полосатыми гладкими мышечными клетками.

A9. Подслизистая основа толстой кишки характеризуется наличием:

- 1) большого количества жировых клеток;
- 2) большого количества желез;
- 3) гладких мышечных клеток;
- 4) поперечно – полосатых мышечных клеток.

A10. Стенки проксимального отдела почечного канальца образованы:

- 1) однослойным кубическим каемчатым эпителием;
- 2) однослойным призматическим эпителием;
- 3) переходным эпителием;
- 4) многослойным плоским неороговевающим эпителием.

A11. Сколько в ядре сперматозоида содержится хромосом:

- 1) 23;
- 2) 24;
- 3) 46;
- 4) 48.

A12. Яйцеклетки плацентарных млекопитающих относятся к :

- 1) безжелтковым;
- 2) маложелтковым;
- 3) среднежелтковым;
- 4) многожелтковым.

A13. В собирательных почечных канальцах происходит:

- 1) подкисление мочи ионами водорода H^+ ;
- 2) фильтрация составных частей плазмы, образующие первичную мочу;
- 3) реабсорбция белков, глюкозы, электролитов, воды;
- 4) реабсорбция электролитов и воды.

A14. Примордиальные фолликулы состоят из:

- 1) ооцита, окруженного одним слоем плоского фолликулярного эпителия;
- 2) ооцита, окруженного слоем цилиндрического фолликулярного эпите-

лия;

3) ооцита, окруженного блестящей зоной и слоем кубического фолликулярного эпителия;

4) ооцита, окруженного лучистым венцом.

A15. Мозговое вещество яичника состоит из:

1) эпителиальной ткани;

2) соединительной ткани;

3) поперечно – полосатой мышечной ткани;

4) гладкой мышечной ткани.

A16. Слизистая оболочка придатка яичника представлена:

1) двухрядным реснитчатым эпителием;

2) кубическим эпителием;

3) переходным эпителием;

4) многослойным плоским эпителием

A17. Зародышевые листки образуются в период:

1) дробления;

2) гастрюляции;

3) гистогенеза;

4) органогенеза.

A18. Хорион впервые появляется у:

1) земноводных;

2) рептилий;

3) млекопитающих.

A19. Установите соответствие:

Части сомитов

Производные

1) склеротом

А) поперечно – полосатые мышцы

2) миотом

Б) дерма кожи

3) дермотом

В) кости скелета

4) гонортом

Г) половые железы

1) 1В, 2А, 3Б, 4Г. 2) 1А, 2Б, 3В, 4Г. 3) 1Б, 2В, 3А, 4Г. 4) 1В, 2А

3Г, 4Б.

Часть В

Прочитайте предложение с пропущенным словом (словами) и вставьте правильный ответ в месте пропуска в задании В1, В2, В3. В задании В4, В5 необходимо в квадратиках расставить номера, соответствующие правильной последовательности.

В1. Почечное тельце включает _____.

В2. Структурной и функциональной единицей почки является _____.

В3. Индивидуальное развитие организма от рождения до конца жизни называется _____.

В4. Установите правильную последовательность развития мужских половых клеток:

- сперматоциты;
- сперматиды;
- сперматогонии;
- спетматозоиды.

В5. Установите правильную последовательность стадий эмбриогенеза человека:

- гастрюляция;
- оплодотворение и образование зиготы;
- гистогенез и органогенез;
- дробление и образование бластулы;
- системогенез.

Преподаватель _____

ТЕСТОВЫЕ ЗАДАНИЯ ДЛЯ САМОСТОЯТЕЛЬНОЙ РАБОТЫ

Эпителиальная ткань

Выберите один ответ или завершение утверждения, наиболее соответствующее каждому случаю.

1. Клетка, специализированная для синтеза значительного количества белка с последующей его секрецией, содержит хорошо развитые:

- А) гладкую эндоплазматическую сеть, комплекс Гольджи
- Б) свободные рибосомы, митохондрии
- В) гранулярную эндоплазматическую сеть, комплекс Гольджи, митохондрии
- Г) гладкую эндоплазматическую сеть, митохондрии
- Д) лизосомы, гладкую эндоплазматическую сеть

2. Какой тип межклеточных контактов обеспечивает переход ионов и низкомолекулярных веществ из клетки в клетку?

- А) Плотный
- Б) Десмосома
- В) Промежуточный
- Г) Щелевой (нексус)
- Д) Все вышеназванные

3. Эпителий, развивающийся из эктодермы:

- А) многослойный плоский роговицы глаза
- Б) почечных канальцев
- В) цилиндрический-мерцательный яйцевода
- Г) однослойный плоский (мезотелий)
- Д) слизистой оболочки трахеи

4. Общие черты эпителиев кожи, роговицы глаза и ротовой полости. Верно всё, КРОМЕ:

- А) развиваются из эктодермы
- Б) относятся к многослойным
- В) занимают пограничное положение
- Г) ороговевающие
- Д) способны к регенерации

5. Тип секреции с полным разрушением железистых клеток:

- А) мерокриновый
- Б) апокриновый
- В) голокриновый
- Г) аутокриновый
- Д) паракриновый

6. В полярно дифференцированном эпителии, развивающемся из энтодермы, часть клеток в апикальном отделе несёт структуры, содержащие аксонему. Укажите эпителий.

- А) Каёмчатый кишки
- Б) Железистый желудка
- В) Мерцательный трахеи
- Г) Мерцательный яйцевода
- Д) Каёмчатый канальцев почки

7. Какой контакт между клетками эпителиального пласта предотвращает про-

никновение молекул из внешней среды во внутреннюю?

- А) Щелевой
- Б) Промежуточный
- В) Десмосома
- Г) Плотный
- Д) Полудесмосома

8. В каком органе эпителий формирует трёхмерную сеть?

- А) Мочевой пузырь
- Б) Печень
- В) Тимус
- Г) Щитовидная железа
- Д) Кожа

9. Эпителиальные клетки происходят из промежуточной мезодермы, соединяющей сомиты с спланхнотомами, в апикальной части имеют множество микроворсинок. Назовите эпителий и укажите его локализацию:

- А) цилиндрический кишки
- Б) цилиндрический трахеи
- В) кубический эпителий проксимальных канальцев почки
- Г) плоский брюшины (мезотелий)
- Д) цилиндрический яйцевода

10. Многослойный плоский ороговевающий эпителий состоит из слоев. Все верно КРОМЕ:

- А) базальный
- Б) апикальный
- В) шиповатый
- Г) зернистый
- Д) блестящий
- Е) роговой

11. Однослойный многорядный мерцательный эпителий. Все верно, КРОМЕ:

- А) все клетки контактируют с базальной мембраной
- Б) клетки имеют разную высоту и форму
- В) ядра клеток располагаются в несколько рядов
- Г) часть клеток на апикальной поверхности имеют мерцательные реснички
- Д) выстилает пищевод и анальный отдел прямой кишки

12. Многослойный плоский ороговевающий эпителий. Все верно, КРОМЕ:

- А) развивается из энтодермы
- Б) с базальной мембраной контактируют только клетки базального слоя
- В) состоит из базального, шиповатого, зернистого, блестящего и рогового слоев
- Г) состоит из кератиноцитов, меланоцитов, клеток Лангерганса и Меркеля, лимфоцитов

Д) регенерирует за счет деления кератиноцитов базального и шиповатого слоев

13. Переходный эпителий.

Ответ: А- если верно 1,2,3

(1) выстилает мочеточники, мочевой пузырь

Б- если верно 1,3

(2) образуется из мезодермы

В- если верно 2,4

(3) состоит из базальных, промежуточных грушевидных и кроющих клеток

Г- если верно 4

Д- если верно 1,2,3,4

(4) верхний слой клеток имеет реснички

14. Отличительные особенности эпителиев.

Ответ: А- если верно 1,2,3

- (1) состоят только из клеток
 (2) не имеют собственных кровеносных сосудов
 (3) образуются из зародышевых листков
 (4) межклеточное вещество содержит эластические и тонкие коллагеновые волокна
- Б- если верно 1,3
 В- если верно 2,4
 Г- если верно 4
15. Многорядный мерцательный эпителий содержит все клетки, КРОМЕ:
 А) короткие вставочные клетки
 Б) длинные вставочные клетки
 В) бокаловидные клетки
 Г) призматические эпителиоциты с микроворсинками
 Д) призматические эпителиоциты с мерцательными ресничками

Эталоны ответов по разделу «Эпителиальные ткани»

№ во-проса	Правильный ответ	№ во-проса	Правильный ответ
1	В	9	В
2	Г	10	Б
3	А	11	Д
4	Г	12	А
5	В	13	Б
6	В	14	А
7	Г	15	Г
8	В		

Ткани внутренней среды. Кровь

Выберите один ответ или завершение утверждения, наиболее соответствующее каждому случаю.

1. Тромбоциты. Верно всё, КРОМЕ:
 А) тромбопоэтин - стимулятор их образования
 Б) образуются в селезёнке
 В) содержат полипептидный фактор роста, активирующий размножение многих клеток в тканях внутренней среды
 Г) участвуют в образовании тромба
 Д) предшественник имеет большие размеры и гигантское полиплоидное ядро
2. Перечислены разной степени зрелости клетки красного костного мозга. Укажите, какая именно в норме поступает в кровь:
 А) мегакариоцит
 Б) эритробласт оксифильный
 В) ретикулоцит
 Г) эритробласт базофильный
 Д) ретикулярная клетка
3. Укажите клетки, секретирующие гистамин при их стимуляции (*например*, при связывании А-гена с поверхности клеточным IgE):
 А) нейтрофильные лейкоциты
 Б) эозинофильные лейкоциты
 В) моноциты
 Г) базофильные лейкоциты

Д) тромбоциты

4. В очаге острого воспаления нейтрофилы выполняют ряд функций. Укажите бесспорную:

- А) секреция АТ
- Б) секреция гистамина
- В) секреция гепарина
- Г) секреция протеолитических ферментов
- Д) бурное размножение

5. Морфологические признаки нейтрофилов:

Ответ: А- если верно 1,2,3

- (1) в цитоплазме мелкие гранулы, воспринимающие и кислые и основные краски
- (2) в цитоплазме крупные гранулы, окрашенные кислой краской

Б- если верно 1,3

В- если верно 1,4

Г- если верно 4

Д- если верно

1,2,3,5

- (3) в цитоплазме крупные грубые гранулы, окрашенные основной краской
- (4) гранулы распределены равномерно
- (5) гранулы распределены неравномерно, группированы

6. Морфологические признаки эозинофилов:

Ответ: А- если вер-

но 1,2,3

- (1) в цитоплазме мелкие гранулы, воспринимающие и кислые и основные краски

Б- если верно

1,3

В- если верно

1,4

- (2) в цитоплазме крупные гранулы, окрашенные кислой краской

Г- если верно

2,4

Д- если верно

1,2,3,5

- (3) в цитоплазме крупные грубые гранулы, окрашенные основной краской
- (4) гранулы распределены равномерно
- (5) гранулы распределены неравномерно, группированы

7. Морфологические признаки базофилов:

Ответ: А- если верно 1,2,3

- (1) в цитоплазме мелкие гранулы, воспринимающие и кислые и основные краски
- (2) в цитоплазме крупные гранулы, окрашенные кислой краской

Б- если верно 1,3

В- если верно 1,4

Г- если верно 3,5

Д- если верно

1,2,3,5

- (3) в цитоплазме крупные грубые гранулы, окрашенные основной краской
- (4) гранулы распределены равномерно
- (5) гранулы распределены неравномерно, группированы

8. Мужчина 30 лет. Проведён анализ крови. Укажите отклоняющиеся от нормы показатели:

- А) эозинофилы - 4 %
- Б) моноциты - 5%
- В) нейтрофилы - 60%
- Г) палочкоядерные нейтрофилы - 15%

- Д) базофилы - 0,5%
9. Основная функция нейтрофильных гранулоцитов:
- А) клеточный и гуморальный иммунитет
Б) неспецифическая защита (фагоцитоз мелких инородных частиц и микроорганизмов)
В) разрушение избытка гистамина, фагоцитоз связанных А-телом А-ген
Г) выделяют гистамин и гепарин
Д) защитная (превращение в макрофагов и фагоцитоз), представление А-генов В-лимфоцитам
10. Основная функция эозинофильных гранулоцитов:
- А) клеточный и гуморальный иммунитет
Б) неспецифическая защита (фагоцитоз мелких инородных частиц и микроорганизмов)
В) разрушение избытка гистамина, фагоцитоз связанных А-телом А-ген
Г) выделяют гистамин и гепарин
Д) защитная (превращение в макрофагов и фагоцитоз), представление А-генов В-лимфоцитам
11. Основная функция базофильных гранулоцитов:
- А) клеточный и гуморальный иммунитет
Б) неспецифическая защита (фагоцитоз мелких инородных частиц и микроорганизмов)
В) разрушение избытка гистамина, фагоцитоз связанных А-телом А-ген
Г) выделяют гистамин и гепарин
Д) защитная (превращение в макрофагов и фагоцитоз), представление А-генов В-лимфоцитам
12. Основная функция моноцитов:
- А) клеточный и гуморальный иммунитет
Б) неспецифическая защита (фагоцитоз мелких инородных частиц и микроорганизмов)
В) разрушение избытка гистамина, фагоцитоз связанных А-телом А-ген
Г) выделяют гистамин и гепарин
Д) защитная (превращение в макрофагов и фагоцитоз), представление А-генов В-лимфоцитам
13. Основная функция лимфоцитов:
- А) клеточный и гуморальный иммунитет
Б) неспецифическая защита (фагоцитоз мелких инородных частиц и микроорганизмов)
В) разрушение избытка гистамина, фагоцитоз связанных А-телом А-ген
Г) выделяют гистамин и гепарин
Д) защитная (превращение в макрофагов и фагоцитоз), представление А-генов В-лимфоцитам
14. Стволовая кроветворная клетка. Верно всё, КРОМЕ:
- А) нечувствительна к запросу (делится с неизменной частотой)
Б) неограниченное самоподдержание
В) недифференцированная
Г) может присутствовать в крови
Д) цитоплазма содержит специфические азурофильные гранулы
15. Эритропоэз. Верно всё, КРОМЕ:

- А) происходит под действием эритропоэтина
- Б) клетки-предшественницы сначала оксифильны, потом базофильны
- В) происходят синтез глобинов и накопление Нб
- Г) происходит опосредуемый рецепторами эндоцитоз трансферрина
- Д) происходит сборка белоксинтезирующего аппарата

16. Нейтрофилы:

- А) образуются в селезёнке
- Б) секретируют гистамин
- В) синтезируют Ig
- Г) всё вышесказанное верно
- Д) всё вышесказанное неверно

17. Лейкоциты. Верно всё, КРОМЕ:

- А) участвуют в фагоцитозе
- Б) синтезируют коллаген и эластин
- В) активно перемещаются
- Г) мигрируют по градиенту химических факторов
- Д) участвуют в гуморальном и клеточном иммунитете

18. Укажите клетку, дифференцирующуюся в макрофаг после выхода из кровотока в окружающие ткани:

- А) эозинофил
- Б) базофил
- В) Т-лимфоцит
- Г) моноцит
- Д) В-лимфоцит

19. Новорождённый доношенный ребёнок. Проведён анализ крови. Укажите отклоняющийся от нормы показатель:

- А) лейкоциты - 20×10^9 в 1 л
- Б) базофилы - 0,2%
- В) нейтрофилы - 25%
- Г) лимфоциты - 24 %
- Д) эозинофилы - 2 %

20. Какие клетки крови имеют активность гистаминазы?

- А) Базофилы
- Б) Моноциты
- В) Эритроциты
- Г) В-лимфоциты
- Д) Эозинофилы

21. Первый орган гемопоэза у эмбриона:

- А) костный мозг
- Б) печень
- В) селезёнка
- Г) лимфатический узел
- Д) желточный мешок

Эталоны ответов по разделу «Кровь»

№ во-проса	Правильный ответ	№ во-проса	Правильный ответ	№ во-проса	Правильный ответ
1	Б	8	Г	15	Д
2	В	9	Б	16	Д

3	Г	10	В	17	Б
4	Г	11	Г	18	Г
5	В	12	Д	19	Г
6	Г	13	Б	20	Д
7	Г	14	Д	21	Д

Ткани внутренней среды. Соединительная ткань.

Выберите один ответ или завершение утверждения, наиболее соответствующее каждому случаю.

1. К соединительным тканям со специальными свойствами относятся все, КРОМЕ::

- А) ретикулярная ткань
- Б) эндотелий
- В) лимфоидная ткань
- Г) белая и бурая жировая ткань
- Д) пигментная ткань

2. После лечения функция ахиллова сухожилия восстановилась. Репаративная регенерация сухожилия произошла путём:

- А) синтеза фибробластами макромолекул межклеточного вещества и формирования параллельных пучков коллагеновых волокон
- Б) синтеза хрящевыми клетками макромолекул межклеточного вещества и образования волокнистого хряща
- В) синтеза фибробластами эластина и формирования эластических волокон
- Г) синтеза фибробластами макромолекул межклеточного вещества и формирования плотной неоформленной соединительной ткани
- Д) замещения разрыва мышечной тканью

3. Макрофаги. Верно всё, КРОМЕ:

- А) происходят из моноцитов
- Б) в лизосомах содержится гистаминаза
- В) относятся к системе мононуклеарных фагоцитов
- Г) могут передвигаться при помощи псевдоподий
- Д) в цитоплазме много фагосом и лизосом

4. Плазматическая клетка. Верно всё, КРОМЕ:

- А) обязательно присутствие комплекса Гольджи
- Б) содержит хорошо развитую гранулярную эндоплазматическую сеть
- В) одна плазматическая клетка синтезирует АТ к нескольким антигенным детерминантам

терминантам

- Г) присутствует в рыхлой соединительной ткани
- Д) дифференцируется из активированного В-лимфоцита

5. Плотная соединительная ткань отличается от рыхлой:

- А) определённой направленностью редких волокон в тканевом матриксе
- Б) большим количеством макрофагов
- В) относительно большим содержанием основного аморфного вещества
- Г) меньшей интенсивностью синтеза гликозаминогликанов в тучных клетках
- Д) всё перечисленное неверно

6. В гранулах тучных клеток содержится:

- А) протеолитические ферменты для внутриклеточного переваривания
- Б) фермент гистаминаза
- В) гистамин и гепарин

- Г) кислая фосфатаза
 Д) включения гликогена
7. Плотная оформленная соединительная ткань содержит все указанные компоненты, КРОМЕ:
- А) многочисленных волокон во внеклеточном матриксе
 Б) многочисленных и различных типов клеток
 В) большого количества коллагеновых волокон
 Г) фиброцитов
 Д) основного аморфного вещества
8. Система тканей внутренней среды: ОТВЕТ: А- если верно
- 1,2,3
 (1) много межклеточного вещества Б- если верно
 1,3
 (2) множество клеточных типов В- если верно
 2,4
 (3) мезенхимное происхождение клеток Г- если верно 4
 (4) способность к миграции у большинства клеточных типов Д- если верно
 1,2,3,4
9. Укажите клетки, способные секретировать гистамин: ОТВЕТ: А- если верно
- 1,2,3
 (1) эозинофилы Б- если верно
 1,3
 (2) базофилы В- если верно
 2,4
 (3) моноциты Г- если верно
 4
 (4) тучные клетки Д- если верно
 1,2,3,4
10. Бурая жировая ткань: ОТВЕТ: А- если верно
- 1,2,3
 (1) присутствует у новорождённых Б- если верно
 1,3
 (2) клетки оплетены гемокапиллярами В- если верно
 2,4
 (3) в цитоплазме клеток много митохондрий Г- если верно
 4
 (4) цвет ткани определяют цитохромы митохондрий Д- если верно
 1,2,3,4
11. Укажите клетки, наиболее активна участвующие в фагоцитозе: ОТВЕТ: А- если верно
- 1,2,3
 (1) нейтрофилы Б- если верно
 1,3
 (2) лимфоциты В- если верно
 2,4
 (3) макрофаги Г- если верно 4

- (4) базофилы Д- если верно
1,2,3,4
12. Составные компоненты ретикулярной ткани:
но1,2,3 ОТВЕТ: А- если верно
(1) ретикулярные клетки и ретикулярные волокна Б- если верно 1,3
(2) ретикулоциты В- если верно 2,4
(3) аморфное основное вещество Г- если верно 4
(4) фибробласты и фиброциты Д- если верно
1,2,3,4
13. Слизисто-студенистая ткань. Верно все, КРОМЕ:
А) имеется в пупочном канатике
Б) содержит мало клеток
В) в межклеточном веществе много коллагеновых и эластических волокон
Г) содержит много студенеvidного основного вещества
14. К системе мононуклеарных фагоцитов относят: ОТВЕТ: А- если верно
но1,2,3 Б- если верно 1,3
(1) макрофаги В- если верно 2,4
(2) остеокласты Г- если верно 4
(3) микроглиоциты Д- если верно
(4) нейтрофилы
1,2,3,4
15. Эмбриональный источник развития волокнистых соединительных тканей,
тканей со специальными свойствами
А) эктодерма
Б) мезодерма
В) энтодерма
Г) мезенхима

Эталоны ответов по разделу «Соединительные ткани»

№ во-проса	Правильный ответ	№ во-проса	Правильный ответ	№ во-проса	Правильный ответ
1	В	6	В	11	Б
2	А	7	Б	12	Б
3	Б	8	Д	13	В
4	В	9	В	14	Б
5	Д	10	Д	15	Г

Ткани внутренней среды. Скелетная ткань.

Выберите один ответ или завершение утверждения, наиболее соответствующее каждому случаю.

1. Хондробласты. Верно все, КРОМЕ:
А) располагаются в надхрящнице
Б) участвуют в аппозиционном росте хряща
В) способны к размножению
Г) участвуют в резорбции хряща
Д) формируют матриксные пузырьки
2. Эластический хрящ. Верно всё, КРОМЕ:
А) снаружи покрыт надхрящницей

- Б) входит в состав ушной раковины
 - В) с возрастом обызвествляется
 - Г) содержит эластические и коллагеновые волокна
 - Д) гликогена и хондроитинсульфатов меньше, чем в гиалиновом хряще
3. В матриксе хряща ушной раковины присутствует всё перечисленное, КРОМЕ:
- А) протеогликана
 - Б) коллагеновых волокон
 - В) эластических волокон
 - Г) кровеносных капилляров
 - Д) воды
4. Какой костной тканью образованы заросшие черепные швы?
- А) Пластинчатая
 - Б) Компактная
 - В) Зрелая
 - Г) Вторичная
 - Д) Грубоволокнистая
5. Вставочные костные пластинки в диафизе трубчатой кости:
- А) материал для образования наружных или внутренних общих пластинок
 - Б) материал для образования остеонов
 - В) оставшиеся части концентрических пластинок старых остеонов
 - Г) часть вновь сформированных остеонов
 - Д) основной структурный компонент грубоволокнистой костной ткани
6. Гиалиновый хрящ присутствует, КРОМЕ:
- А) грудинных концах рёбер
 - Б) трахее
 - В) суставных поверхностях костей
 - Г) межпозвоковых дисках
7. Остеогенные клетки периоста. Верно все, КРОМЕ:
- А) часть их дифференцируется в остеокласты
 - Б) происходят из мезенхимы
 - В) питаются за счёт сосудов периоста
 - Г) дифференцируются в остеобласты на поверхности кости
8. Остеобласты. Верно все, КРОМЕ:
- А) локализуются преимущественно в местах перестройки кости
 - Б) хорошо развиты гранулярная эндоплазматическая сеть и комплекс *Гольджи*
 - В) характерна высокая активность щелочной фосфатазы
 - Г) разрушают межклеточное вещество костной ткани
9. Функция эпифизарной хрящевой пластинки:
- А) обеспечивает рост и регенерацию хряща суставных поверхностей
 - Б) служит для роста и удлинения трубчатых костей
 - В) это место дифференцировки надкостницы
 - Г) обеспечивает амортизацию при механическом давлении вдоль продольной оси
10. Коллагеново-волоконистый хрящ. Верно все, КРОМЕ:
- А) коллагеновые волокна располагаются беспорядочно
 - Б) коллагеновые волокна, располагаясь параллельно друг другу, образуют толстые видимые пучки
 - В) имеется в межпозвоночных дисках и местах прикрепления сухожилий к ко-

стям

Г) хондробласты и хондроциты располагаются между коллагеновых пучков

Эталоны ответов по разделу «Скелетные ткани»

№ вопроса	Правильный ответ	№ вопроса	Правильный ответ
1	Г	6	Г
2	В	7	А
3	Г	8	Г
4	Д	9	Б
5	В	10	А

Мышечные ткани.

Выберите один ответ или завершение утверждения, наиболее соответствующее каждому случаю.

1. Эмбриональный источник развития гладкой мышечной ткани:

- А) эктодерма
- Б) миотомы
- В) спланхнотомы
- Г) склеротомы
- Д) мезенхима

2. Эмбриональный источник развития поперечнополосатой мышечной ткани скелетного типа:

- А) эктодерма
- Б) миотомы
- В) спланхнотомы
- Г) склеротомы
- Д) мезенхима

3. Эмбриональный источник развития поперечнополосатой мышечной ткани сердечного типа:

- А) эктодерма
- Б) миотомы
- В) спланхнотомы
- Г) склеротомы
- Д) мезенхима

4. Триада скелетного мышечного волокна включает:

- А) две половины I-диска и один А-диск
- Б) две актиновые и одну миозиновую нити
- В) цистерны саркоплазматического ретикулума, L и T-трубочки
- Г) два ядра мышечного волокна и одну клетку-сателлит
- Д) два иона Ca^{2+} и одну молекулу тропонина С

5. Кардиомиоцит. Верно всё, КРОМЕ:

- А) клетка цилиндрической формы с разветвлёнными концами
- Б) содержит одно или два центрально расположенных ядра
- В) миофибриллы состоят из тонких и толстых нитей сократительных белков
- Г) вставочные диски содержат десмосомы и щелевые контакты
- Д) вместе с аксоном двигательного нейрона спинного мозга образует нервно-мышечный синапс

6. Морфо-функциональная единица гладкой мышечной ткани

- А) миофибробласт
 - Б) миоцит
 - В) мышечное волокно
 - Г) кардиомиоцит
 - Д) миофибриллы
7. Морфо-функциональная единица скелетной мышечной ткани
- А) миофибробласт
 - Б) миоцит
 - В) мышечное волокно
 - Г) кардиомиоцит
 - Д) миофибриллы
8. Морфо-функциональная единица сердечной мышечной ткани
- А) миофибробласт
 - Б) миоцит
 - В) мышечное волокно
 - Г) кардиомиоцит
 - Д) миофибриллы
9. Способ регенерации гладкой мышечной ткани
- А) деление зрелых клеток после дедифференцировки
 - Б) за счет пролиферации и дифференцировки имеющихся стволовых клеток
 - В) в состав саркомера входят один А-диск и две половины I-диска
 - Г) за счет миосателлитоцитов
 - Д) внутриклеточная регенерация (обновление поврежденных и изношенных органоидов)
10. Способ регенерации скелетной мышечной ткани
- А) деление зрелых клеток после дедифференцировки
 - Б) за счет пролиферации и дифференцировки имеющихся стволовых клеток
 - В) в состав саркомера входят один А-диск и две половины I-диска
 - Г) за счет миосателлитоцитов
 - Д) внутриклеточная регенерация (обновление поврежденных и изношенных органоидов)
11. Способ регенерации сердечной мышечной ткани
- А) деление зрелых клеток после дедифференцировки
 - Б) за счет пролиферации и дифференцировки имеющихся стволовых клеток
 - В) в состав саркомера входят один А-диск и две половины I-диска
 - Г) за счет миосателлитоцитов
 - Д) внутриклеточная регенерация (обновление поврежденных и изношенных органоидов)
12. Что общего имеют мышечные волокна скелетной и сердечной мышц?
- А) Триады
 - Б) н-Холинорецепторы
 - В) Исчерченные поперечно миофибриллы
 - Г) Вставочные диски
 - Д) Клетки-сателлиты
13. Гладкомышечная ткань. Правильны все утверждения, КРОМЕ:
- А) сокращение произвольное (не подчиняется воле человека)
 - Б) находится под контролем вегетативной нервной системы
 - В) сократительная активность не зависит от гормональных влияний

- Г) формирует мышечную оболочку полых и трубчатых органов
 Д) способна к регенерации
14. Клетки-сателлиты: ОТВЕТ: А- если верно
- 1,2,3
 (1) происходят из клеток миотомов Б- если
 верно 1,3
- (2) расположены между плазмолеммой и базальной В- если
 верно 2,4
 мембраной мышечного волокна Г- если
 верно 4
- (3) в постнатальном периоде обеспечивают Д- если верно
 1,2,3,4
 регенерацию и рост мышечных волокон
- (4) способны к сокращению
15. Поперечно-полосатая мышечная ткань скелетного типа. Верно все, КРОМЕ:
- А) развивается из мезенхимы
 Б) морфо-функциональная единица – мион (мышечное волокно)
 В) регенерация происходит за счет миосателлитоцитов
 Г) имеет органоиды специального назначения – миофибриллы
 Д) сокращение произвольное (подчиняется воле человека)

Эталоны ответов по разделу «Мышечные ткани»

№ во- про са	Правильный ответ	№ во- про са	Правильный ответ	№ во- про са	Правильный ответ
1	Д	6	Б	11	Д
2	Б	7	В	12	В
3	В	8	Г	13	В
4	В	9	А	14	А
5	Д	10	Г	15	А

Эмбриология человека

Выберите один ответ или завершения утверждения, наиболее соответствующее каждому случаю.

1. Яйцеклетка и зигота млекопитающих. Верно всё, КРОМЕ:
 - А) яйцеклетка изолецитальная
 - Б) яйцеклетка окружена прозрачной оболочкой
 - В) зигота окружена прозрачной оболочкой
 - Г) оболочка оплодотворения образуется перед взаимодействием сперматозоида с прозрачной оболочкой
 - Д) дробление зиготы человека асинхронно
2. Укажите правильное чередование оболочек яйцеклетки млекопитающих:
 - А) плазмолемма - прозрачная оболочка - лучистый венец
 - Б) лучистый венец - анимальная оболочка - плазмолемма
 - В) плазмолемма - лучистый венец - амнион
 - Г) прозрачная оболочка - лучистый венец - амнион
 - Д) плазмолемма - анимальная оболочка - прозрачная оболочка
3. Какова функция кортикальных гранул?
 - А) накопление питательных веществ
 - Б) запуск дробления зиготы
 - В) облегчение проникновения сперматозоида в яйцеклетку
 - Г) образование оболочки оплодотворения
 - Д) обеспечение надёжного контакта со сперматозоидом
4. Трофобласт - часть:
 - А) эпибласта
 - Б) внутренней клеточной массы
 - В) гипобласта
 - Г) эмбриобласта
 - Д) бластоцисты
5. Укажите правильное чередование основных стадий развития:
 - А) морула - бластула - органогенез - гастрюла
 - Б) дробление - гастрюла - бластоциста - органогенез
 - В) зигота - гастрюла - бластоциста - органогенез
 - Г) зигота - морула - бластоциста - гастрюла - органогенез
 - Д) бластоциста - морула - гастрюла – органогенез
6. Все утверждения верны, КРОМЕ:
 - А) дерматом происходит из мезодермы
 - Б) нервная трубка происходит из энтодермы
 - В) эпителий слизистой оболочки пищеварительного тракта развивается из энтодермы
 - Г) нервный гребень происходит из эктодермы
 - Д) склеротом составляет часть сомита
7. К производным миотома следует отнести:
 - А) миокард
 - Б) гладкомышечную ткань сосудистой стенки
 - В) скелетную мускулатуру
 - Г) соединительную ткань кожи
 - Д) осевой скелет
8. Укажите производное дорсальной эктодермы:

- А) половые железы
- Б) спинной и головной мозг
- В) эпителий матки
- Г) эпителий почки
- Д) миокард

9. Что развивается из склеротома?

- А) Осевого скелет
- Б) Соединительная ткань кожи
- В) Строма внутренних органов
- Г) Строма гонад
- Д) Хорда

10. Что развивается из дерматома?

- А) Эпителий кожи
- Б) Волосы
- В) Эпителий молочной железы
- Г) Соединительная ткань кожи
- Д) Сальная железа

11. Гонабласты возникают в:

- А) амниотическом эпителии;
- Б) мезенхиме пупочного канатика;
- В) внезародышевой желточной энтодерме;
- Г) внезародышевой желточной мезодерме;
- Д) гонаде

12. Имплантация зародыша человека в слизистую матки совпадает с периодом:

- А) оплодотворения;
- Б) дробления;
- В) гастрюляции;
- Г) гисто- и органогенеза;
- Д) зиготы.

13. Из эктодермы образуются все, КРОМЕ:

- А) нервной трубки;
- Б) эпидермиса кожи;
- В) ганглиозной пластинки;
- Г) эпителия кишечника;
- Д) эпителия потовых и сальных желез кожи.

14. Кортикальные гранулы:

- (1) расположены по периферии овоцита

ВАРИАНТЫ ОТ-

ВЕТОВ:

- (2) содержат ферменты (различные гидролазы)

(А) – если верно

1,3,4

- (3) их содержимое выделяется тотчас после оплодотворения

(Б) – если верно

1, 2, 3

- (4) действуя на клетки лучистого венца, блокируют доступ

(В) – если верно

1, 2, 4

сперматозоида к яйцеклетке

(Г) – если верно

2, 3, 4

(Д) – если верно 1,

2, 3, 4

15. У эмбриона человека хорошо выражены провизорные органы:
- (1) амнион
ВЕРНО:
1,2, 4
- (2) аллантоис
1, 2, 3
- (3) желточный мешок
1, 3, 4
- (4) хорион
2,3, 4
- 2, 3, 4
16. В результате нейруляции в эмбрионе образуется:
- (1) нервный гребень
ВЕРНО:
1, 2, 4
- (2) первичная полоска
1, 2, 3
- (3) ткани нервной системы
1, 3, 4
- (4) вентральная эктодерма
2, 3, 4
- 2, 3, 4
17. Из спланхнотомов происходят:
- (1) эпикард и миокард сердца
ВЕРНО:
1, 2, 4
- (2) серозные оболочки
1, 2, 3
- (3) мозговое вещество надпочечников
1, 3, 4
- (4) кора надпочечников
3, 4
- 2, 3, 4
18. Нефротом участвует при формировании органов:
- (1) яичко
ВЕРНО:
1, 2, 4
- (2) яичник
1, 2, 3
- (3) почки
1, 3, 4
- (4) придаток яичка
- ВАРИАНТЫ ОТ-
(А) – если верно
(Б) – если верно
(В) - если верно
(Г) – если верно
(Д) – если верно 1,

ВАРИАНТЫ ОТ-
(А) – если верно
(Б) – если верно
(В) - если верно
(Г) – если верно
(Д) – если верно 1,

ВАРИАНТЫ ОТ-
(А) – если верно
(Б) – если верно
(В) - если верно
(Г) – если верно 2,
(Д) – если верно 1,

ВАРИАНТЫ ОТ-
(А) – если верно
(Б) – если верно
(В) - если верно

- 2, 3, 4 (Г) – если верно
- 2, 3, 4 (Д) – если верно 1,
19. Укажите производные энтодермы:
- (1) эмаль зуба ВАРИАНТЫ ОТ-
- ВЕТОВ:
- (2) эпителий слизистой оболочки кишки (А) – если верно
- 1, 2, 4 (Б) – если верно
- (3) эпителий бронхов (В) - если верно
- 1, 2, 3 (4) эпителий печени (Г) – если верно
- 1, 3, 4 (Д) – если верно 1,
- 2, 3, 4
20. Укажите производные мезодермы:
- (1) мышца сердца ВАРИАНТЫ ОТ-
- ВЕТОВ:
- (2) гладкая мускулатура кишки (А) – если верно
- 1, 2, 4 (Б) – если верно
- (3) скелетная мышца (В) - если верно
- 1, 2, 3 (4) мезенхима (Г) – если верно
- 1, 3, 4 (Д) – если верно 1,
- 2, 3, 4
21. Плацента человека относится к типу:
- А) эпителиохориальному
- Б) десмохориальному
- В) вазохориальному
- Г) гемохориальному
22. Составные элементы гемохориальной плаценты Верно все, КРОМЕ:
- А) амниотическая оболочка
- Б) симпластический трофобласт
- В) цитотрофобласт
- Г) внезародышевая мезенхима
- Д) стенка капилляров плода в ворсинках хориона
23. К хориону относится все, КРОМЕ:
- А) симпластический трофобласт
- Б) цитотрофобласт
- В) миоциты
- Г) внезародышевая мезенхима
24. Первичные ворсинки хориона. Все верно, КРОМЕ:
- А) образованы только симпластическим трофобластом

- Б) образованы всеми тремя слоями хориона
 - В) имеются по всему периметру зародыша
 - Г) выделяют протеолитические ферменты
 - Д) обеспечивают адгезию и инвазию при имплантации зародыша в эндометрий
25. Вторичные ворсинки хориона. Все верно, КРОМЕ:

- А) образованы только симпластическим и клеточным трофобластом
- Б) образованы всеми тремя слоями хориона
- В) проникают в просвет кровеносных сосудов эндометрия и контактируют кровью матери
- Г) образуются только в области, обращенной к базальной части децедуальной оболочки
- Д) участвуют при формировании гематотрофного питания плода

Эталоны ответов по разделу «Эмбриология человека»

№ во-проса	Правильный ответ	№ во-проса	Правильный ответ	№ во-проса	Правильный ответ
1	Г	11	В	21	Г
2	А	12	В	22	А
3	Г	13	Г	23	В
4	Д	14	Б	24	Б
5	Г	15	А	25	А
6	Б	16	В		
7	В	17	А		
8	Б	18	В		
9	А	19	Г		
10	Г	20	Д		

СПИСОК РЕКОМЕНДУЕМОЙ ЛИТЕРАТУРЫ

Основная литература:

1. Ленченко, Е. М. Цитология, гистология и эмбриология [Электронный ресурс] : учебник для академического бакалавриата / Е. М. Ленченко. — 2-е изд., испр. и доп. - М. : Издательство Юрайт, 2017. — 370 с. — Режим доступа: <https://www.biblio-online.ru/book/0C3B8843-139F-4BEA-B362-EC1A1E0E9FD4>

2. Золотова, Т. Е. Гистология [Электронный ресурс] : учебное пособие для вузов / Т. Е. Золотова, И. П. Аносов. — 2-е изд., испр. и доп. — М. : Издательство Юрайт, 2017. — 316 с. – Режим доступа: <https://www.biblio-online.ru/book/46BFB7DC-22B0-4C6D-8911-AC4755092935>

Дополнительная литература:

1. Зиматкин, С. М. Гистология [Электронный ресурс] : учебное пособие / С.М. Зиматкин. – Электр. данные. - Минск: РИПО, 2014. – 348 с. – Режим доступа: http://biblioclub.ru/index.php?page=book_red&id=463348&sr=1

2. Кизиченко, Н. В. Учебно-практическое пособие по «Гистологии с основами эмбриологии» [Электронный ресурс] / Н.В. Кизиченко, А.Г. Жукова. – Москва, Берлин: Директ-Медиа, 2017. – 140 с. – Режим доступа: http://biblioclub.ru/index.php?page=book_red&id=454301&sr=1

3. Васильев, Ю.Г. Цитология, гистология, эмбриология + CD [Электронный ресурс] : учеб. / Ю.Г. Васильев, Е.И. Трошин, В.В. Яглов. — Санкт-Петербург : Лань, 2013. — 576 с. — Режим доступа: <https://e.lanbook.com/book/5840>.

4. Практикум по анатомии и гистологии с основами цитологии и эмбриологии сельскохозяйственных животных [Электронный ресурс] : учеб. пособие / В.Ф. Вракин [и др.]. — Санкт-Петербург : Лань, 2013. — 384 с. — Режим доступа: <https://e.lanbook.com/book/10258>.

5. Донкова, Н.В. Цитология, гистология и эмбриология. Лабораторный практикум [Электронный ресурс] : учеб. пособие / Н.В. Донкова, А.Ю. Савельева. — Санкт-Петербург : Лань, 2014. — 144 с. — Режим доступа: <https://e.lanbook.com/book/50687>.

6. Константинова, И.С. Основы цитологии, общей гистологии и эмбриологии животных [Электронный ресурс] : учеб. пособие / И.С. Константинова, Э.Н. Булатова, В.И. Усенко. — Санкт-Петербург : Лань, 2015. — 240 с. — Режим доступа: <https://e.lanbook.com/book/60044>.

7. Атлас по гистологии : учебное пособие / под ред. А. С. Пуликова,

Т. Г. Брюховец. - Ростов-на-Дону [и др.] : Феникс, 2006. - 125 с.

8. Атлас по гистологии : учебное пособие / Н. А. Мусиенко [и др.] ; под ред. Н. А. Мусиенко. - М. : Академический проект, 2006. - 117 с.

Интернет-ресурсы:

1. Практикум по гистологии, цитологии и эмбриологии – www.download-book.ru

2. Алмазов И.В., Сутулов Л.С. Атлас по гистологии и эмбриологии – www.formedik.narod.ru

3. Книги по гистологии – www.webmedinfo.ru

4. Гистология – учебное пособие и атлас микрофотографий – www.histol.narod.ru

Периодические издания

1. Вестник Национального медико-хирургического центра им. Н.И. Пирогова. URL: <http://elibrary.ru/contents.asp?titleid=25705>

2. Вестник Новосибирского государственного университета. Серия: Биология, клиническая медицина. URL: <http://elibrary.ru/contents.asp?titleid=11920>

Учебное издание

Гожко Александр Алексеевич
Есипенко Леонид Павлович

ГИСТОЛОГИЯ
(БЕСПОЗВОНОЧНЫЕ И ПОЗВОНОЧНЫЕ ЖИВОТНЫЕ)

ПРАКТИКУМ

Подписано в печать 11.10.2018 г.
Формат 60x84/8. Бумага типографская. Гарнитура «Таймс».
Печ. л. 5,62 Уч.-изд. л. 3,22
Тираж 300 экз.
Заказ № 526

Филиал Кубанского государственного университета в г. Славянске-на-Кубани
353560, Краснодарский край, г. Славянск-на-Кубани, ул. Кубанская, 200

Отпечатано в издательском центре
филиала Кубанского государственного университета в г. Славянске-на-Кубани
353563, г. Славянск-на-Кубани, ул. Коммунистическая, 2